Zur Frage

der frühzeitigen blutigen

Eingriffe bei Fracturen

mit besonderer Berücksichtigung der

para- u. intraarticulären Brüche.

INAUGURAL-DISSERTATION

zur

Erlangung der Doktorwürde

der

hohen medizinischen Fakultät

der

Universität Basel

vorgelegt von

Alexander Nefedow

aus **Nowotscherkassk,** (Russland)

BASEL

Buchdruckerei Brin & Cie., Spalenvorstadt 9.

1909.

Seit jeher wurde von Seiten der Chirurgen ein ganz besonders lebhaftes Interesse der Behandlung von Knochenbrüchen entgegengebracht und schon seit langer Zeit versuchte die Chirurgie besonders schwer zu behandelnde Frakturen durch operative Eingriffe zu guter Heilung zu verhelfen. Seitdem Bruns die dauernde Weichteilinterposition für ein absolutes Hindernis der Consolidation erklärte, ist nicht nur bei ausgebildeten Pseudarthrosen, sondern auch bei frischen Frakturen, sobald die Zwischenlagerung von Muskeln oder Sehnen sicher gestellt war, schon oft die operative Freilegung der Bruchstelle, Beseitigung des Hindernisses und Vereinigung der Fragmente durch Naht oder Einschlagen von Elfenbeinstiften mit Erfolg vorgenommen worden. In gleicher Weise wird heutzutage die Korrektur aller deform geheilten Brüche und die Vereinigung der Fragmente bei frischen unkomplizierten Patellar- und den analogen Olecranonbrüchen von vielen Chirurgen relativ oft vorgenommen; hingegen war die Operation bei anderen frischen subcutanen Frakturen bis in die letzte Zeit ein verhältnismässig seltenes Verfahren. Eine Vorbedingung für einen primären operativen Eingriff liegt darin, dass die anderen uns zu Gebote stehenden Mittel nicht zum Ziele führen. Die auf dem Wege der Reposition und Retention stehenden Hindernisse, können sehr verschieden sein: eingeklemmte Knochenstücke oder Weichteile (Muskeln, Sehnen etc.), Verdrehung der Bruchenden, der Widerstand der in ihrer Verkürzung bereits starr gewordenen Muskeln. Man darf entschieden nicht in jeder Interposition von Weichteilen ein Repositions- und Heilungshindernis sehen, denn wir finden solche häufig, ja fast jedesmal bei frischen Frakturen, und es müsste viele Pseudarthrosen geben, wenn das immer die Heilung hinderte (König). Die Schwierigkeit unter Umständen sogar die Unmöglichkeit, die Fraktur zu reponieren und die Fragmente in guter Stellung zu erhalten, können weiter von dem Verlauf der

Bruchfläche, Art der Dislocation und Sitz der Fraktur abhängig sein. So z. B. machen gewisse Comminutivbrüche, bei welchen sich die Splitter quer gestellt haben und eine richtige Reduktion behindern, den primären operativen Eingriff erforderlich (Berger IX franz. Chir. Kongr.). So rät Schlange ([1]) besonders bei querer Fraktur, wenn eine Dislocation ad longitudinem vorliegt, welche durch Verbände nicht ausgeglichen werden konnte, operativ einzugreifen. Weitere Indication zum primären operativen Eingriff können nach König's Ansicht unter Umständen geben, gleichzeitige Luxation und Fraktur, ferner mehrfache Frakturen an derselben Extremität. So hat König bei Fraktur des Olecranon und des Humerusschaftes in der Mitte durch frühzeitige Bloslegung und Naht beider Frakturen die Behandlung sehr vereinfacht und gute Heilung erreicht. Ueber einen analogen Fall berichtet Rotschild aus der Rehn'schen Klinik ([2]). Es handelt sich um Fractura condyli interni humeri und gleichzeitigen Bruch des Humerusschaftes.

Eine besondere Stellung bezüglich der Therapie und Prognose nehmen die Frakturen in der Nähe der Gelenke oder im Bereich derselben ein. Wer in die Literatur Einsicht nimmt, wird finden, dass die Berichte über fehlerhafte Heilungen der Knochen in der Gegend der Gelenke (besonders im Ellenbogengelenk) (Kocher) und operative Korrektion relativ häufig sind. Diese Tatsache findet ihre Erklärung darin, dass schon geringe Dislocation hier (besonders bei eigentlichen Gelenkbrüchen) einen Ausfall in den Bewegungen zur Folge haben. Schiefe Heilung in der Epiphysenliniengegend kann sofort oder sekundär schwere Abweichungen nach sich ziehen. Versteifungen sind bei Brüchen, die durch das Gelenk gehen, ein häufiges Resultat, weil der die Dislocation überbrückende Callus die Bewegungen stört, oder Knochenwucherung am Gelenk sie einschränkt, oder das Gelenk wie durch einen Keil auseinandergetrieben wird. Aus diesen Gründen ist es erklärlich, dass ein gutes funktionelles Resultat hier direkt abhängig ist von der knöchernen Vereinigung der Fragmente unter möglichst normalen anatomischen Verhältnissen. Die Vorteile der operativen Behandlung in der Nähe der Gelenke oder in den Gelenken selbst sind, nach König's Ansicht (Chir. Kongr. 1902) ausser genauer Aneinanderpassung erstens eine verringerte Callus-

bildung und zweitens die frühe Möglichkeit der Bewegung. Die mangelhafte Callusbildung ist ein Nachteil bei den Diaphysenfrakturen, aber es ist ein Vorteil bei den Epiphysenfrakturen, „darum müssen wir“ sagte später Kocher auf demselben Kongress, „beide Formen bezüglich der Indication streng auseinander halten“ Bei den Diaphysenfrakturen wird man sich, nach Kocher's Ansicht (Chir. Kongr. 1902), mit der Fixation durch Verbände begnügen, nur wenn man die Coaptation schlechterdings nicht zu Wege bringt, wird man das ein oder andermal eine Knochennaht anlegen. Anders ist es bei den Apophysen-Frakturen, wie bei Bruch des Olecranon und der Patella, „die eigentlich auch Apophysen sind.“ Bei Abreissung des Trochanter major, wenn man eine Heilung erzielen will, bei Luxation des Humerus mit Abreissung des Tuberculum majus, bei Abreissung des Epicondylus kann man gute Heilung nur erzielen durch eine Knochennaht“; sonst muss man einfach auf Vereinigung verzichten und garnicht fixieren, weil man doch keine Heilung bekommt, sondern von vornherein Bewegungen machen lassen und massieren. Trendelenburg und Körte (Chir. Kongr. 1902) glauben auch, dass die operative Behandlung der subcutanen Frakturen eine eigentliche Bedeutung erst gewinnt bei der Behandlung der Frakturen innerhalb der Gelenke, bei denen also eine Heilung entweder garnicht zu erwarten ist oder nur in schlechter Form. Ueberhaupt traten am Chir. Kongr. 1902 trotz des heftigen Widerspruches Bardenheuer's eine Reihe Chirurgen dafür ein, gewisse erfahrungsgemäss schwer zu reponierende Frakturen wie die Gelenkbrüche des Ellen- und Schultergelenks, die Schenkelhalsfrakturen von vornherein operativ zu behandeln. Die Prognose der Frakturen in der Nähe der Gelenke oder in den Gelenken selbst wird noch dadurch verschlimmert, dass die meisten Frakturen dieser Art durch Verletzung der Synovialis, Zerreissungen der Kapsel etc. kompliziert sind. Anderseits handelt es sich oft um Brüche an solchen Knochenteilen, welche zur Befestigung der Muskeln dienen.

Die konservative Therapie stösst bei Behandlung von Frakturen dieser Art auf grosse Schwierigkeiten, da das kleine Epiphysenfragment uns nur einen sehr kurzen Hebel als Angriffspunkt für die redressierende Kraft unserer Verbände oder der Extensionen abgibt.

Was ist nun der Grund für die Abneigung der meisten Chirurgen gegen die Frühoperation? Der Grund weshalb seither die operative Chirurgie bei Behandlung frischer subkutaner Frakturen sich keinen Eingang verschaffen konnte, liegt in der Furcht vor Infection. Gerade in den Ausführungen Berger's an dem IX. fränzösischen Congress, denen sich die Mehrzahl der Teilnehmer an der Diskussion anschlossen, spielt dieses Moment eine wichtige Rolle. Wiederholt wird auf die Infektionsgefahr direkt hingewiesen, die in der Umwandlung einer geschlossenen Fraktur in eine offene besteht. So sagt Bardenheuer (Chir. Kongr. 1904) „es kann immer einmal passieren, dass irgend etwas von der Infektion in die Wunde eintritt", und Hoffa stellt bei der Patellarfraktur den günstigen Erfolgen der Naht „die bedeutende Anzahl von Misserfolgen gegenüber, in denen Ankylose entstand oder wegen Vereiterung des Gelenkes amputiert werden musste oder gar der Tod eintrat." Nach König's Ansicht können die alten Berichte, aus denen die vielen Misserfolge durch Infektion hervorgehen, für heute nicht mehr zutreffen. In den Zusammenstellungen aus den verschiedenen Kliniken über dieses Thema spielt die Infektion gar keine Rolle mehr. So hat Nötzel (Chir. Kongr. 1904) mitgeteilt, dass an der Rehn'schen Anstalt seit 1900 vierunddreissig Knochennähte ohne Störung glatt verliefen. König ([4]) teilt mit, dass er an sämtlichen Operationen an frischen oder alten Frakturen keine, auch nur leichte Wundinfektion erlebt hat. Sambotte ([5]) berichtet über 187 Frakturoperationen, hierbei hat er zwei Todesfälle zu verzeichnen, wovon jedoch nur der eine als Folge der Operation zu betrachten ist. Von allen subcutanen in der letzten Zeit in der chirurgischen Klinik zu Basel operierten Frakturen kam es in keinem einzigen Fall zur Eiterung. „Unsere Aseptik steht heute so hoch, dass wir mit mehr Recht als bei manchen kosmetischen Operationen, auch beim Knochenbruch eingreifen dürfen", sagte König an dem XXXVI Kongress der deutschen Gesellschaft für Chirurgie.

In Obigem wurden die allgemeine Indikationen zu operativen Eingriffen besprochen. Zuerst werde ich die Frakturen neben den Gelenken oder in den Gelenken selbst erörtern (para- und intraarticuläre Frakturen); dann die Brüche des Schaftes. Diese

Gruppierung ist zweifellos praktisch, da die para- und intraarticulären Frakturen, trotz ihrer Mannigfaltigkeit, vieles gemeinsam haben.

Intra- und paraarticuläre Frakturen.

Im Jahre 1901 berichtete Rehn über einen Bruch am Schultergelenkende des Olecranons in collum anatomicum, den er freigelegt u. durch Knochennaht tadellos geheilt hatte. Das Epiphysenstück war gedreht u. sah mit seiner Bruchfläche nach vorne. Hoffa und Helferich betonen, dass der Kopf sich völlig umdrehen kann, so dass seine Knorpelfläche d. Schaftstück, seine Bruchfläche d. Cavitas glenoidalis zugekehrt ist. Bei der traumatischen Epiphysenlösung können die Verschiebungen besonders folgenschwer werden. Denn wenn schon die eben erwähnten Dislocationen, wenn keine völlige Reposition eintritt, zu schweren Gelenkstörungen führen müssen, so kommen hier die Wachstumsstörungen hinzu. Linser ([6]) stellte fest, dass bei Heilung ohne Dislocation, eventuell bei späterer Korrektion solche nicht eintraten, aber bei schiefem Einheilen, Verkürzungen bis zu 9 sogar 14 cm gesehen wurden. Wenn ein Fragment innerhalb des Gelenks abgesprengt ist, so kann es ausser Verbindung mit dem übrigen Kopf gesetzt sein. Wenn nun aber die Sache sich selbst überlassen wird, so kann eine Nekrose eintreten und nachträglich eine Operation nötig machen. Bardenheuer erwähnt drei derartige Fälle. Die rationelle Therapie in solchen Fällen ist die Operation, d. h. Entfernung dieses abgesprengten Teiles aus dem Gelenke, wie man eine Gelenkmaus herausschneidet. (Kocher) Ein besonderes Hindernis kann manchmal der Deltamuskel und das unverletzte Periost ausmachen. Im Jahre 1896 berichtete Mc. Buracy ([7]) über einen Bruch des Oberarmkopfes in der Epiphysenlinie, den er beim Unvermögen die Fraktur einzurichten, freigelegt hatte; der Deltamuskel erwies sich weithin eingerissen, ein Teil seiner Fasern und das in die Länge gezogene nicht verletzte Periost waren zwischen die Fragmente interponiert; zur Retention der letzteren war eine Knochennaht nicht erforderlich. Bei den Frakturen des chirurgischen Halses und den von hier bis in die Gelenkgegend der Knochen durchziehenden Schrägfrakturen werden ernste Verschiebungen hauptsächlich durch Auswärtsrollen und seitliche Elevation des Epiphysenbruchstückes bedingt. Die Bruchfläche sieht direkt lateral, wäh-

rend das Diaphysenende aufwärts nach dem Thorax zu gezogen wird. Ein besonderes Hindernis kann dabei die Bicepssehne ausmachen. Bei einer schnabelförmigen Fraktur mit Verdrehung des Kopfstückes nach aussen oben fand König ([4]) die Sehne zwischen diesem und das untere Ende so hineingeschlagen, dass jeder Repositionsversuch es direkt einklemmen musste. So berichtet Rotschild von einer Verhakung der langen Bicepssehne, nach deren Lösung bei der Operation erst die Korrektion möglich war. Von 5 operierten und auf dem Chir. Kongr. 1902 vorgestellten Fällen hat König zweimal gefunden, dass die Bicepssehne hindurchging mitten durch die Knochenenden.

Bei all den in Rede stehenden Frakturen wird der Extensionsbehandlung mit Recht grosses Lob gespendet. Aber unter Voraussetzung der angegebenen schweren Dislocationen ist die Reposition, teils schwer, teils unmöglich. Besonders bei den Verdrehungen im anatomischen Hals ist an eine solche gar nicht zu denken ohne operativen Eingriff.

Von praktischer Wichtigkeit sind die Abbrüche des Tuberculum majus des Humerus. Zunächst hat die Röntgenphotographie erwiesen, dass sie als Komplikationen von Luxation oder Fractura humeri transtubercularis viel häufiger vorkommen als man früher annahm (König). So hat König allein im Winter 1905 2 Abbrüche des Tuberculum majus bei Luxation und einen bei Fraktur beobachtet. Auch nach Kocher ist die Fraktur in Kombination mit Y-Bruch relativ häufig. Die isolierten Frakturen des Tuberculum majus sind nach Wohlgemuht's Ansicht ausserordentlich selten, doch meint König, dass sie gewiss oft für einfache Kontusionen angesehen werden. Nach der Diagnose kann man durch eine geeignete Lage (Abduction und Aussenrotation) die Annäherung der Fragmente bewirken. Eine günstige Heilung aber lässt sich nur operativ durch Incision und Annähen oder Annagelung des Fragmentes oder Excision erzielen, sonst können die beträchtlichen Ausfallerscheinungen in den seitlichen Erhebungen und Aussenrotation zurückbleiben, wenn das abgerissene Knochenstück mit den Muskelansätzen nach oben oder hinten gerutscht ist, wenn die Muskeln atrophieren. Auch kann das aufwärts angewachsene Knochenstück durch Anstossen am Akromion direkt zum mecha-

nischen Hindernis werden. König ([4]) hat früher, um blutige Eingriffe nach Möglichkeit zurückzudämmen, die konservative Behandlung versucht, aber die Erfolge sind, wie er selbst konstatiert, sehr wenig befriedigend gewesen. Daher rät er auf Grund seiner Erfahrung bei zweifellos nachgewiesener Fractura tuberculi majoris frühzeitig operativ eingreifen.

Von den Frakturen einzelner Condylen ist die Fraktur des Condylus externus die häufigste Form. Die Frakturlinie verläuft nach Kocher([8]), so. dass in der Regel der Epicondylus externus mitgebrochen ist und auch ein kleines Stück der Trochlea mit in den Bereich der Fraktur hinein bezogen ist. Am abgerissenen Knochenstück kommen sehr bemerkenswerte Dislocationen vor. Es kann nach hinten und oben verschoben sein, es kann aber auch der Radiuskopf durch Kontraktion des Biceps herausgezogen werden; dadurch wird der aus seiner Verbindung losgelöste äussere Knorren auf- und auswärts gedrängt, wobei seine untere Gelenkfläche noch mehr als schon normal vorwärts gedrängt wird. Kocher ([3]) musste in 3 Fällen veralteter Fraktur operieren: Fall 19 nach 6 Monaten, Heilung war unter starker Verschiebung nach aussen und vorne eingetreten und zwar so, dass das Capitulum nicht blos nach vorne, sondern etwas nach oben sah, dabei freie Rotation, wenig beschränkte Beugung, dagegen Streckung blos bis ca 90°. Die Therapie bestand in der Abmeisselung des Condylus externus, dann Streckung durch Zug. Nach 14 Tagen: passive Streckung 160°, aktive 135°, passive Beugung 80, aktive 55. Fall 20: Fractura cond. ext. humeri inveterata cum luxatione ulnae posteriore. Bewegung von 113—160 passiv, Rotation frei. Sehr starke seitliche Beweglichkeit. Stellung in leichter Adduction mit nach innen offenem Winkel von ca 170°. Resektion des an falscher Stelle angeheilten cond. ext. Nach 2 ½ Monaten: Aktive Streckung bis 160°, Beugung bis 80°, passiv bis auf 57°, Pro- und Supination frei. Fall 21: Fractura condyli externi unter Verschiebung nach vorne oben in Pseudarthrose geheilt; trotzdem gute Funktion aber heftige Schmerzen. Excision des Condylus.

Auf dem Chir. Kongr. 1904 berichtete König über einen Fall veralteter Fraktur des Epicond. ext.: Es handelte sich um einen 14 jährigen Knaben, bei dem 8 Jahre vorher eine schwere

Ellbogenverletzung von einem Chirurgen behandelt war; die Extension war stark behindert, die Oberarmuskulatur völlig atrophisch; in der Beugeseite stand ein Knochen wie eine Exostose vor, den König nach dem Röntgenbild für den gedrehten Condylus externus hielt. Die Operation zeigte, dass dieser in der Tat ringsum von Bindegewebe umwuchert mit der Knorpelseite nach vorne sah, die Knochen waren alle zu klein, es waren noch abgesprengte Teile im Gelenk. Da die nach der Operation erreichten Resultate immer gute waren, eine Coaptation und Fixation der immer in so typischer Weise verschobenen Condylus sonst nie mit Sicherheit zu erreichen ist, so hat Kocher schon 1892 einen Fall (22) ([8]) von Fract. cond. ext. operiert. Hier war die Drehung des abgesprengten Condylus sogar eine derartige, dass seine Bruchfläche nach aussen sehend sich in den Kapselriss eingestellt hatte, während seine Gelenkfläche der Bruchfläche an Trochlea und Humerus gegenüberstand; Ligam. ex. dabei erhalten. Fixation des reponierten Fragmentes durch Seidennaht, Hautnaht. Einen ähnlichen Fall demostrierte am 26. Nov. 1901 Helferich im Aerztekursus. Diesen Fällen kann ich schliesslich zwei weitere von König frühzeitig operierte hinzufügen über welche er an dem Chir. Kongr. 1902 und 1904 berichtet hatte. Die durch Knochennaht erzielten Resultate waren in den beiden Fällen sehr gute. Der Abbruch des Epicondylus internus humeri ist ein häufiges Ereignis sowohl allein, als in Verbindung mit einer Luxatio antibrachii lateralis. Bei stärkerer Verletzung ist die Gelenkkapsel zerrissen, das innere Seitenband geschädigt, die abgehenden Muskeln (Pronator teres und oberflächliche Beuger) sind ihres Ursprungs beraubt und zerren das Knochenstück distal und nach aussen. Die Fraktur kann nur die Spitze betreffen oder der Epicondylus bricht an der Basis ab und kann noch ein Stück vom Schaft mitnehmen. In letzteren Fällen geht hier d. in der Knochenrinne liegende Nervus ulnaris seines Schutzes verlustig. Kocher meint noch, dass der dislozirt anheilende Knochen mechanisch die Bewegungen hemmen könnte. Der dislozierte Epicondylus kann auch ein Hindernis für die Gelenkbewegungen abgeben, indem er bei seitlicher Luxation zwischen die Gelenkenden eingeklemmt wird. Zwei derartige Beobachtungen sind von Eversmann ([9]) mitgeteilt, es

wurde durch baldige Operation der nach Einrenkung der Luxation ins Gelenk hineingeschlagene Epicondylus entfernt und so die Beweglichkeit des Gelenkes wieder hergestellt. Gleiche Hindernisse können entstehen durch Absprengungen vom Capitulum humeri und vom Radiuskopfe. Am Chir. Kongress 1906 berichtete König über einen solchen Fall: Er fand bei einer alten Frau mit frischer Fraktur des Capitulum Radii auf dem Röntgenbilde Knochenteile im Gelenk und konnte sie zwischen Ulna und Humerus herausziehen. Solche abgesprengte Stücke können frei liegen bleiben oder aber festwachsen und auf solche Weise die Bewegungshinderung zu einer bleibenden machen. Wesentlich bei Erwachsenen kommen als Folge schwerer Verletzungen die Comminutivbrüche vor, welche als Y-Fraktur in das Gelenk gehen. Die grössere Gewalt erklärt es, warum die Mehrzahl dieser Brüche mit Hautwunde kompliziert ist. (Kocher, König). Die Behandlung ist schwierig, weil man es mit zwei beweglichen Gelenkfragmenten zu tun hat. Eine Einwirkung auf die Stellung der Fragmente durch Pro- oder Supination ist hier nicht möglich, weil der andere Condylus keinen Halt bietet und weil die Bewegung und Stellung, welche für den einen gut ist, für den anderen schädlich ist. Daher rät König und Tuffier den Weg blutiger Reposition und Naht. An der unteren Extremität nimmt die Comminutivfraktur am Kniegelenkende des Femur in Y-Form eine ähnliche Stellung ein wie am Ellenbogen. „Die Reposition und Retention ist womöglich noch schwerer als dort und Störungen in der Bewegung und in der Sicherheit des Kniegelenkes sind hier bei schweren Fällen auch bei sorgfältiger Behandlung kaum zu vermeiden.“ (König). Bardenheuer ([10]) wendet für diese Bruchform 7 Gewichtszüge an (zusammen 61 Pfund) und erzielt die Heilungen „ohne Funktionsstörungen, wenn auch vielleicht mit einer leichten Verkürzung.“ Andere Chirurgen (König, Tuffier) haben damit gerechnet, dass sie solche Erfolge nicht erzielen und es ist völlig berechtigt, wenn man für die Y-Brüche des Kniegelenkendes des Femur die Naht vorzieht. Die so oft vorkommende supracondyläre Fraktur des Humerus macht, wenn keine komplizierende Momente vorhanden, relativ selten einen blutigen Eingriff erforderlich. Die üblichen Methoden der konservativen Therapie reichen für die

meisten Fälle aus. Eine besondere Stellung bezüglich der Prognose und Therapie nimmt nach Körte (11) die verhältnismässig seltene Form der obengenannten Fraktur, nämlich die quere Bruchform ein. Denn gerade darin, dass die quer verlaufende Bruchfläche, wenn sie sich am Oberarmschaft hinaufschiebt, gleichsam umkippen muss und nun mit breiter Fläche sehr schnell an falscher Stelle anheilt, liegt die Gefahr. Dann bildet der untere Rand des proximalen Fragmentes ein unüberwindliches Hindernis der Beugung. Bei operierten Fällen in der Körte'schen Klinik lag ausnahmslos ein querer Bruch vor. Von 3 in der Basler Klinik operierten Fällen waren zwei quere Brüche. Die am unteren Femurende vorkommende supracondyläre Fraktur bietet typische Verhältnisse sowohl bezüglich der Lage der Bruchstelle, wie hinsichtlich der Dislokation der Bruchstücke: da das untere Bruchstück unter dem Einfluss der mächtigen Wadenmuskulatur steht, wird dasselbe in Flexion gestellt, und die beiden Bruchstücke reiten aufeinander. Dabei wirkt der Zug der gesammten Oberschenkelmuskulatur im Sinne einer Verkürzung um so mehr mit, je stärker die Verschiebung und Beugestellung des unteren Bruchstückes ist.

Die konservative Behandlung stösst bei besprochener Frakturform manchmal auf grosse Schwierigkeiten wegen der Neigung des unteren Bruchstückes, Beugungsstellung einzunehmen (infolge Spannung der Wadenmuskulatur). Es ist aber nicht zu vergessen, dass die erwähnte Dislocation des unteren Fragmentes durch Druck auf die grossen Gefässe und den Ischiadicus sehr fatale Erscheinungen hervorbringen kann. Was die Frage der Therapie der Patellarfraktur betrifft, so hat wohl die Diskussion über dieses Thema auf dem Chirurgen-Kongress 1905 gezeigt, dass die offene Naht heutzutage von der grossen Mehrzahl der Chirurgen als Normalverfahren geübt wird. Doch giebt es auch noch energische Gegner des operativen Verfahrens sowohl in Deutschland als in anderen Ländern. So hält Hoffa die Naht nur dann für berechtigt, wenn es darauf ankommt, „bei jugendlichen Individuen ein durchaus leistungsfähiges Knie zu erhalten.“ Selbstverständlich sollen die Frakturen ohne Diastase niemals operativ behandelt werden. Anders steht die Frage mit Fällen, bei denen wohl die Streckfähigkeit des Knies erhalten, jedoch eine merkliche Diastase

der Fragmente vorhanden ist. Während ein Teil der Chirurgen (v. Bergmann, König, Thiem, Trendelenburg) die Naht auch für diese Fälle empfehlen, wollen andere (Kocher, Kost, v. Mikulicz) die Naht blos für Fälle, die mit der Behinderung der Streckfähigkeit einhergehen, reserviert wissen. Die ersteren stützen sich hauptsächlich darauf, dass eine genügende Adaptierung der Fragmente durch Verbände nicht erreicht werden kann, weil die Kontractur der Streckmuskulatur, der intracapsuläre Erguss und besonders die Interposition von Weichteilen dies verhindern. So wurde in Körte'scher Klinik die Interposition von Fascien-Sehnen-Periost-Fetzen bei der Vornahme der offenen Naht in mehr oder minder starker Ausdehnung fast immer (35 Fälle) beobachtet. Die Letzteren stützen sich auf die von Metzger, Thilanus und A. erzielte Resultate: die von ihnen eingeführte frühzeitige Massagetherapie hat für einen Teil der Patellarbrüche die Möglichkeit guter funktioneller Heilung auch ohne knöchernen Callus dargetan. Eine solche ist möglich, wie das besonders von Franz König betont ist, wenn die in den Streckapparat ausstrahlenden sehnigen Teile zur Seite der Patella erhalten bleiben; sind diese mitzerrissen, so kann eine funktionell befriedigende Heilung auf unblutigem Wege nicht eintreten Wie häufig diese Seitenteile, welche als Reservekräfte die Streckung vermitteln können, intakt bleiben, darüber gibt es wohl keine Statistik. Schmidt meint, dass sie bei den indirekten Frakturen zerrissen, bei den direkten erhalten seien. Die Einteilung in diese beiden Arten ist praktisch kaum durchführbar, weil sehr häufig beide Momente an dem Bruch schuld sind, indem der Patient auf das Knie auffält nachdem oder während der Streckapparat überdehnt war. Als einen weiteren Grund, weshalb die Naht der Patella auszuführen sei, kann man anführen, dass Zerreissungen der bindegewebigen Zwischensubstanz ungleich häufiger sind, als Refrakturen von genähten Fällen. Thiem ([2]) fand bei den 223 unblutig behandelten Fällen 15 mal (6,7 p Ct) das Wiederzerreissen, unter 60 genähten blos einmal (1,6 p Ct) eine Refraktur, welche sofort wieder genäht und endgültig dann geheilt wurde.

In ganz analoger Weise beurteilen und halten die meisten Chirurgen die frühzeitige Naht bei der Fraktur des Olecranon für

das sicherste Verfahren, welches allerdings bei subcutaner Verletzung von Hoffa auch hier abgelehnt wird.

In obigen Fällen war ein Anlass zur Operation dadurch gegeben, dass die betreffende Fraktur wahrscheinlich durch eine Heilung in Dislocation Störungen machen könnte. Aber ausser der Dislocation kann die mutmasslich zu erwartende Pseudoarthrose die Veranlassung zum operativen Eingriff geben. Eine besondere Stellung nehmen in dieser Hinsicht gewisse Formen des Schenkelhalsbruches ein.

Seit alter Zeit hat man eine Scheidung gemacht nach der Prognose der knöchernen Heilung in intra- und extracapsuläre Schenkelhalsfrakturen. Ein Teil von ihnen findet garnicht im Collum statt; die oft vielgestaltigen Frakturlinien gehen vielmals durch den Trochanterteil; sie stellen zuweilen förmliche Zerschmetterungen vor. Die anderen betreffen den — bei alten Leuten oft reduzierten — Hals. Hier gibt es wieder laterale (Helferich) Formen; zu ihnen gehören die extracapsulären, aber auch die kombiniert extra- und intracapsulären Brüche. Die eigentlichen intracapsulären sind aber erst die medialen bei denen die Bruchlinie oft direkt am Kopf verläuft (subcapitale Form Kocher's). Bei ihnen erst fällt der Ueberschlag der Kapsel auf den Schenkelhals allseitig soweit peripher (lateral) von der Fraktur, dass bei einer vollständigen Continuitätstrennung der Kopf mit dem Rest von Kapselüberzug auf der einen, Schenkelhals nebst Kapselschlauch auf der anderen Seite liegen. Die schlechteste Prognose in Bezug auf Heilung haben die subcapitalen Frakturen. Die Gründe für das Ausbleiben der Heilung sind in der kümmerlichen Ernährung des Kopffragmentes zu suchen, da die Gefässe des Lig. teres kaum in Betracht kommen können. Hyrtl ([14]) behauptet sogar, dass die durch die Incisura Acetabuli in das Ligam. teres eindringenden Blutgefässe nicht bis zum Caput femoris gelangen, sondern vorher schlingenförmig umbiegen. Es erscheint fast, als ob dieses Band auch nicht die Funktion hätte, dem Oberschenkelkopf Ernährungsgefässe zuzuführen. Von Helferich wird dazu hervorgehoben, dass die Gefässe im Lig. teres im höheren Alter schwinden. König fand gelegentlich von Operationen das Lig. teres entzündlich gerötet und aufgefasert und

lang gedehnt. Jedenfalls kommt es vom Kopf aus zu keinerlei Wucherungsvorgängen, ausser, wie Kocher betont, zu adhäsiver Entzündung der Oberfläche mit der Cavitas glenoidalis und auch bei den sorgfältigsten Repositionsmethoden und Verbänden können die Teile nie so genau adaptiert werden, dass an der Bruchstelle auch die zur Ernährung wichtigsten Weichteile exakt aneinanderliegen. Die weitere Ursache für Ausbleiben der knöchernen Consolidation bei den medialen Schenkelbrüchen ist nach Frangenheim ([15]) darin zu suchen, dass der Femurepiphyse innerhalb der Gelenkkapsel ein eigentliches Periost fehlt und dass das proximale Fragment des Femurkopfes einen starren Knorpelüberzug besitzt. Das Periost wird am Schenkelhals grob anatomisch ersetzt durch die umgeschlagene Gelenkkapsel, deren derbes Gewebe nur in geringem Maasse zur Callusbildung befähigt ist. Der ganze Heilungsprozess muss allein von der spongiösen Substanz der beiden Fragmente ausgehen. Frangenheim meint sogar, „dass das straffe Kapselgewebe der Heilung vielfach hindernd in den Weg tritt. Bei Operationen, die zur Entfernung des Schenkelkopfes vorgenommen wurden, besonders aber an mikroskopischen Präparaten kann man sich überzeugen dass sich Teile des Kapselgewebes zwischen die beiden Fragmente gelegt haben. Weit günstiger gestellt sind deshalb jene medialen Frakturen, die mit einer Einkeilung (gewöhnlich des Halses in den Kopf) einhergehen. Aber hierbei ist es wiederum ungünstig, dass die Einkeilung oft eine unvollständige ist; das laterale Fragment schiebt sich gleichsam an dem medialen vorbei, so zwar, dass gewöhnlich hinten eine Einkeilung des Halses in den Kopf besteht, während vorne das Halsfragment zum Teil frei vorsteht.“ Die Entscheidung über operatives Vorgehen bei den Frakturen am oberen Femurende muss sich nun durchaus nach der jeweils vorliegenden Frakturform richten, deren Bestimmung zusammen mit den klinischen Erscheinungen das Röntgenbild sehr genau möglich macht. Ergiebt diese einen Bruch im trochanteren oder im lateralen Teil des Schenkelhalses, so reicht die konservative Therapie für die meisten Fälle aus. Erst wenn uns das Röntgenbild — bei nicht eigeklemmter Fraktur — die Bruchlinie nahe am Kopfe zeigt, und neben der starken Aussenrotation sich die völlige abnorme Beweglichkeit erweist, dann

tritt der Gedanke hervor, direkt einzugreifen, weil hier die Wahrscheinlichkeit solider Heilung fast garnicht in Frage kommt, oder jedenfalls „das Ausbleiben der Frakturheilung mit mehr als Wahrscheinlichkeit angenommen werden darf“ (Kocher). Es ist nun die Frage, ob man nicht auch hier den Erfolg unblutiger Behandlung abwarten und erst, wenn Consolidation ausbleibt, zum Messer greifen soll. Gegen dieses aber spricht die Tatsache, welche Gurlt schon bekannt war und welche durch die Untersuchungen von Frangenheim und Beobachtungen von König in letzter Zeit bestätigt wurden, nämlich der bald nach der Fraktur eintretende Schwund des Schenkelhalses und die Verschlechterung der Ernährungsbedingungen. So berichtet König ([4]) über 4 subcapitale Frakturen die er 5—6 Wochen nach der Trauma operiert hat. Bei zwei alten Frauen waren die Verhältnisse vor allem durch Schwund des Schenkelhalses so verändert, dass er sofort resecieren musste. Bei zwei weiteren Personen — einer älteren Frau und einem 19 jährigen Mädchen — hat er nach Anfrischung, den Versuch der Naht gemacht, aber die Ernährung am Kopfteil war offenbar schon stark geschädigt, der Knochen war in einem Fall hart wie Elfenbein, die Bruchfläche anämisch, im anderen so weich, dass eine haltbare Naht nicht gelegt werden konnte, und wenn er auch in beiden Fällen mit der Naht ein leidliches Resultat erzielte, so wäre das doch zweifellos, betont König, bei frühzeitigem Eingriff besser geworden. Zu alldem kommt manchmal die Einklemmung der grossen losen Knochenstücke zwischen die Fragmente, die allein schon einer Heilung im Wege stehen. Ueber zwei solcher Fälle von veralteter Fraktur, in welchem die Einklemmung der Knochenstücke der Heilung hindernd im Wege stand, hatte König in einer seiner Arbeiten berichtet. Alle diese Gründe — Verschlechterung der Ernährungsbedingungen, Schwund des Schenkelhalses, Interposition von Knochenstücken — machen, für die vollständigen Frakturen am medialen (subcapitalen) Ende des Schenkelhalses die frühzeitige Operation erforderlich.

Schaftbrüche.

Wenn einerseits die meisten Frakturen der Vorderarmknochen im Allgemeinen nur selten den Anlass zum operativen Eingriff

geben, so gibt es anderseits Brüche, die so unglücklich dislociert sind, dass es zuweilen unmöglich ist sie zu einer befriedigenden Stellung zu bringen, sei es, dass die peripheren Enden einander genähert und zwischen die beiden anderen Knochen, wie in einen Trichter hineingeschoben sind, oder umgekehrt. (Lauenstein, Chir. Kongress 1902).

Die mit starker Verschiebung einhergehenden isolierten Brüche eines Vorderarmknochens können, nach König, wenn man sicher gehen will, einen Anlass zur frühzeitigen Operation geben. „Die starke Verschiebung, die zuweilen, meist in der Richtung gegen den anderen Knochen hin eintritt, können wir im Verbande eigentlich garnicht wirksam bekämpfen; die Ausheilung in Winkelstellung bedingt aber sehr unangenehme Störungen. Nachträgliche Correctionen stossen auf einen durch Verkürzung der Weichteile bedingten Wiederstand.“ (König).

Von den Schaftfrakturen haben die Unterschenkelbrüche besonders schlechten Ruf. Die Statistiken von Hanel, ([16]) Josskowitz, ([17]) und Bär ([18]) über Fälle aus sehr verschiedener Behandlung haben die schlechten Erfolge dieser Frakturen mit der genügenden Anschaulichkeit gezeigt. Hänel z. B. fand unter 148 Frakturen am Unterschenkel 21 p. Ct. dauernd Invalide, Josskowitz bedingungsweise 17 p. Ct. Nur Loew ([19]) aus dem Material des Kölner-Bürger-Spitals fand einen Prozentsatz von 0,6 dauernd Invaliden. Aber es ist gewiss ein überraschendes Resultat und ist kaum zu verwerten. Von den 167 Fällen des Kölner-Bürgerspitals ist nur einer dauernd Invalid geblieben. Thiem hat sich in seinem Handbuch der Unfallheilkunde dazu wie folgt geäussert: „Vor solchen, in unserer unter dem Zeichen des Unfallgesetzes stehender Zeit wie märchenhaft klingende Erfolge! Unwillkürlich kommt einem der Gedanke; Am Rhein müssen die Verletzten und — die Schiedsgerichte ganz anders geartet sein, wie sonst irgendwo im deutschen Vaterlande.“ Ein besonderes Interesse verdienen wohl diejenigen langen Schräg- und Spiralbrüche, bei denen das untere Stück der Tibia zwischen Tibia und Fibula eingestellt ist, und die Gefahren der Verkürzung, der Verdrehung des Fusses nach aussen, der Verschiebung des unteren Teils nach vorne, sodass die Achse des Beines nach hinten von der Ferse fällt, in drohende

Nähe gerückt ist. Dann gibt es eine besondere Form der Spiralfraktur die Lane in seinen Abhandlungen am Chir. Kongress abgebildet hat. Das ist eine typische Fraktur, wo die Tibia unten und die Fibula hoch oben, oft 20—25 cm davon entfernt, gebrochen ist; jedes Bruchstück endet in einer langen scharfen Knochenspitze und zeigt an seiner anderen Seite einen engen zurücktretenden Winkel. In diesen Fällen können sich dann die Enden so in die Muskulatur spiessen, dass eine Coaptation nicht gelingt. Das Retorquieren ist vielfach in diesen Fällen gar nicht möglich, wo z. B. eine Belastung nach der Fraktur eingewirkt hat. Hier muss man, betont Lane, nach Mitteln umsehen, um die Fraktur in eine gute Lage zu bringen. Auch Golding Birt vertritt dieselbe Meinung (Hildebrand VI S. 253). Weiter tragen die langen Schräg- und Spiralbrüche in sich die Gefahr der Durchstechung der Haut, da die Tibia in ihrer ganzen Länge in der vorderen inneren Seite unmittelbar unter der Haut liegt. Die Spitzenenden der Fragmente ragen sogar bei relativ geringerer Dislocation gegen sie hervor; entweder durchstechen sie die Haut direkt oder bringen dieselbe zu Gangrän mit nachträglicher Durchstechung; in solcher Weise wandelt sich die geschlossene Fraktur in eine offene um und damit ist der Infection Tür und Tor geöffnet.

Frakturen des Humerusschaftes sind gute Objekte für Extensionsbehandlung; auch bei Spiralfrakturen sieht man hier unter frühzeitiger Anwendung von Massage feste Heilung mit guter Funktion eintreten. Andererseits kommen bekanntlich Pseudoarthrosen hier relativ häufig vor; der Grund liegt öfters in der starken Interposition von Weichteilmassen (König). Deshalb ist auch schon mehrfach frühzeitig operativ eingegriffen worden.

Bei den Brüchen des Oberschenkelschaftes kann die Dislocation wegen Zug der starken Muskulatur sehr bedeutend sein, besonders bei den langen schnabelförmigen Brüchen. Hier schadet zuwartende Behandlung; „wir können später den Wiederstand nicht mehr überwinden, müssen resecieren und sind froh, wenn das Bein mit mehreren Centimeter Verkürzung fest wird.“ Gewiss stellt die Operation in diesen dicken Weichteilen grosse Anforderungen an die Aseptik aller Beteiligten, aber bei der Schwierig-

keit der Spätoperationen und den Nachteilen der Pseudarthrose muss man sich zur frühzeitigen Operation in besonders schweren Fällen doch entschliessen. Mignon ([20]) hat 10 Tage nach der Verletzung eine subcutane Fraktur 15 cm oberhalb des Knies bei einem jungen Manne freigelegt, Interposition beseitigt, genäht und ein sehr gutes Resultat erzielt.

Bevor ich jedoch die im Verlaufe der letzten 15 Monate in der Klinik zu Basel operierten Fälle zitiere, möchte ich einen kurzen Ueberblick über die direkte Fixation der Fragmente anstrebenden Methoden geben. Denn es dürfte sich bei dem anerkannten Mangel eines idealen Vereinigungsmittels für die Knochen eine Gegenüberstellung der verschiedenen derartigen Versuche und der Resultate lohnen, soweit sich überhaupt ein Urteil aus der Literatur gewinnen lässt. Gerade die grosse Fülle der angegebenen Verfahren, deren erschöpfende Aufzählung kaum möglich ist, illustriert am besten die Schwierigkeiten und das stete Bedürfnis nach etwas Besserem.

Im Allgemeinen lassen sich die Methoden einteilen in solche, welche die direkte Vereinigung der Fragmente zu erreichen suchen ohne eigentliche Knochenverletzung, und solche mit Verletzung des Knochens selbst. Natürlich kann diese Trennung keine scharfe sein, da z. B. auch eine einfache Drahtverschnürung bei zu starkem Anziehen des Drahtes oder bei grosser Weichheit des Knochens durch Einschneiden zu einer Knochenverletzung führen kann, oder aber beim Eintreiben eines Elfenbeinstiftes in die Markhöhle ein Splittern des Knochens erfolgen kann. Zu der ersten Gruppe sind die Verfahren der Knochenzwingen, Metallbänder, Drahtumwicklungen und das Einlegen von Elfenbeinzapfen in die Markhöhle zu rechnen. Das Anlegen von Knochenzwingen scheint hauptsächlich von dem Chirurgen Senn ([21]) ausgeführt zu sein, und zwar nicht nur bei Pseudarthrosen, sondern auch bei frischen komplizierten und subkutanen Frakturen, und besteht im wesentlichen darin, dass frisch gewonnene Stücke eines grösseren Tierknochens, z. B. vom Femur oder der Tibia des Rindes, teils in Form einfacher Ringe oder längerer Zylinder nach gründlicher Desinfektion durch einstündiges Kochen und Aufbewahrung in Sublimatalkohol über die Fragmente gestülpt werden. Um auch bei den längeren Zylindern

eine genügende Callusbildung zu ermöglichen, hat Senn dieselben mit zahlreichen Löchern versehen; den hieraus entstehenden Nachteil einer leichten Zerbrechlichkeit sucht er durch mehrmalige Umschnürung mit Chromkatgut zu beseitigen. Ausserdem hat er auch für die stärkeren Knochen, analog den Elfenbeinstiften Heines und Volkmanns durchlöcherte Knochenzylinder als intramedulläre Schienen angewendet. Natürlich müssen eine grosse Anzahl solcher Knochenzwingen von verschiedenem Durchmesser und verschiedener Gestalt entsprechend der wechselnden Form der menschlichen Knochen zur Verfügung stehen. Die Vorteile dieses Verfahrens gegenüber den sonst üblichen Methoden sollen in besserer Immobilisierung der Fragmente und aseptische Verhältnisse vorausgesetzt, in der guten Einheilung bestehen. Auch die Resorption der eingeführten Knochen soll nach Versuchen Senns häufiger erfolgen als bei Elfenbeinzapfen. Es kann jedoch keinem Zweifel unterliegen, dass dies Verfahren bei Frakturen mit grosser Dislokation auf bedeutende Schwierigkeiten stossen wird und immerhin einen nicht unbeträchtlichen Eingriff darstellt, da natürlich die Fragmente in grösserer Ausdehnung zirkulär von den umgebenden Weichteilen entblösst werden müssen. Den gleichen Nachteil, aber den Vorteil der leichteren Ausführung hat das von Juvara ([22]) empfohlene Anlegen von silbernen Metallbändern um die adaptierten Knochenenden. Diese werden, wie aus der Skizze ersichtlich ist (siehe Tab. Fig. 1 und 2) so hergestellt, dass zwei oder drei mittelst einer Schere an dem einen Ende des Bandes herausgeschnittene Ohren in entsprechende Oesen an dem anderen Ende hineinpassen nnd nach Umlegen des Bandes durch Umbiegen darin befestigt werden. Der Idee liegt genau wie bei den Knochenzwingen das Bestreben zu Grunde, eine Verschiebung ad latus und ad axin unmöglich zu machen. Juvara hat sein Verfahren allerdings nur an der Leiche ausgeführt; über die praktische Verwendung habe ich in der Literatur keine Angaben gefunden.

Als Ersatz der Knochennaht, wenn diese z. B. wegen Splittern der Knochen beim Bohren, Ausreissen der Nähte etc. nicht ausführbar ist, ist von Dollinger ([23]) eine Methode der „Knochennaht ohne Durchbohren des Knochens“ angegeben, (Fig. 3), welche darin besteht, dass zwei umgebogene Silbernähte a und a^1, welche

parallel der Längsachse des Knochens liegen, oberhalb und unterhalb der Frakturstelle durch je einen ringförmig um den Knochen verlaufenden Silbernaht b und b¹ befestigt und sodann zusammengedreht werden.

Versucht hat Dollinger sein Verfahren an einer Tibiafraktur und einer doppelten Fibulafraktur bei gleichzeitig mit gewöhnlicher Knochennaht vereinigten Tibiafraktur. Letztere zeigte nach acht Wochen feste Konsolidation; auch im ersten Falle wurde feste Vereinigung erreicht, doch fehlen nähere Angaben. Es scheint dies Verfahren wenig Nachahmer gefunden zu haben, und dies dürfte seinen Grund wohl darin haben, dass uns für solche Fälle in denen die Knochennaht nicht gelingt, andere Methoden zu Gebote stehen, welche einfacher in der Ausführung sind, eine grössere Garantie der Immobilisierung bieten und deren Fixierungsmaterialien für den Fall des Nichteinheilens leichter entfernt werden können. Die meiste Verwendung hat von den Methoden, welche eine direkte Fixierung der Fragmente unter möglichster Schonung des Knochens selbst zu erreichen suchen, das Einführen von Elfenbeinstiften in die Markhöhle gefunden. Seitdem Bircher im Jahre 1886 auf dem deutschen Chirurgen Kongress zu Berlin dies schon vorher vereinzelt versuchte Verfahren auf Grund von fünf geheilten Fällen frischer Frakturen empfohlen hatte, ist es in zahlreichen Kliniken zur Anwendung gekommen, so von Bruns Rehn, Sozin und anderen. Der Gang der Operation ist bekanntlich der, dass man nach Freilegung der Bruchstelle die isolierten Fragmente durch starke Extension oder Knickung zum Klaffen bringt, sodann in das obere Bruchstück den Elfenbeinstift bis zur Hälfte mit dem Hammer in die Markhöhle eintreibt und nun das untere Fragment mit seiner Markhöhle über den vorstehenden Teil des Stiftes führt. So einfach die Ausführung für Frakturen an leicht zugänglichen Knochen, wie Tibia, Humerus, ist, so schwierig und manchmal unmöglich kann sie bei den schwerer erreichbaren Knochen sein, namentlich wenn Neigung zu starker Dislokation oder starke Retraktion der Weichteile besteht. Das Hauptaugenmerk ist auf das gute Einpassen des Stiftes zu richten, da hiervon in erster Linie das Resultat abhängt. Bei der Besprechung der in der Rehn'schen Klinik mit Elfenbeinstiften be-

handelten Fälle (2) ist z. B. das mehrmalige Entstehen von Längsrissen im Knochen oder Ausplittern von Knochenstücken beim Einschlagen eines zu starken Stiftes, woraus Lockerungen resultierten, erwähnt, und andererseits wird ein zu dünner Stift seine Aufgabe von vorne herein nicht erfüllen können.

An Stelle des Elfenbeinstiftes wurde von Volkmann bei einer nicht konsolidierten Oberschenkelfraktur ein Knochenstift verwendet, welchen er sich aus einem durch Amputation gewonnenen Knochen herstellte. Nach etwa fünf Wochen war feste Konsolidation eingetreten. In neuester Zeit hat Körte in mehreren Fällen ebenfalls Knochenstifte von Rinderknochen eingelegt. Andere Chirurgen ersetzen mit gutem Erfolg den Knochenstift durch einen Stahlstift.

Wenden wir uns zu den direkten Fixationsmethoden welche zu einer Verletzung des Knochens selbst führen, so lassen sie sich wieder in zwei resp. drei Unterabteilungen gliedern, je nachdem die Vereinigung durch einen Fremdkörper, oder durch eine Art Knochenplastik resp. Knochentransplantation, oder durch eine Kombination beider Verfahren erzielt wird. Nicht einrechnen möchte ich die einfache Resektion der Bruchenden, welche gewissermassen nur als vorbereitende Operation den Zweck hat, frische oder glatte Wundflächen zu schaffen. Zu der ersten Gruppe gehört die Verwendung von Nägeln, Schrauben, Klammern, Schienen und die Naht. Nachdem Dieffenbach das Einschlagen von Elfenbeinstiften in die Bruchenden zur Anfachung einer stärkeren Callusbildung bei ausbleibender Konsolidation angegeben hatte, lag der Gedanke nahe, durch den eingeführten Fremdkörper gleichzeitig eine Fixation der Fragmente zu erzielen. Man ging zu dem Zwecke so vor, dass man an der günstigen Stelle durch eine kleine Inzision die Weichteile bis auf den Knochen durchtrennte und nun, nach eventuellem Vorbohren, die Dieffenbach'schen Elfenbeinstifte oder Senn'sche Knochenstifte, ferner Nägel in Form einfacher Stifte oder Doppelnägel nach dem Vorschlage von Bruns einschlug, oder Schrauben einbohrte. Natürlich war die verhältnismässig einfache Operation nur für wenige Fälle anwendbar, so für Schrägbrüche der leicht zugänglichen grossen Knochen, bei

denen sich die Bruchflächen gut adaptieren liessen und der in schräger Richtung eingeführte Fremdkörper beide Fragmente ausgiebig fassen konnte; ferner für Brüche mit Uebereinanderschiebung der Bruchenden, welche in dieser Lage gegeneinander fixiert wurden. Die Verfahren haben sich unter mannigfachen Veränderungen bis auf die Jetztzeit erhalten und werden teils bei Pseudarthrosen nach Resektion der Bruchenden, teils bei frischen Frakturen angewendet. Unter den letzteren nimmt seit einigen Jahren die Behandlung der Schenkelhalsbrüche eine hervorragende Stellung ein; namentlich der operativen Vereinigung der intrakapsulären Schenkelhalsbrüche hat man ein erhöhtes Interesse entgegengebracht. Die ersten Versuche, den Schenkelkopf durch Stifte, Nägel oder Schrauben zu fixieren, stammen von Langenbeck, König Trendelenburg. Im Jahre 1900 berichtete J. Nicolaysen ([24]) über 21 Fälle von Schenkelhalsbruch, welche er mit Nagelung behandelt hat. Er verwendete dreieckige, stählerne Nägel von etwa 12 cm Länge welche er durch den Trochanter in den Schenkelkopf eingeschlagen und nach 2—3 Wochen durch ein Fenster im Gipsverband entfernt wurden. Er schildert die Ausführung als relativ einfach und die Erfolge als sehr gut. Auch Schede, welcher sich teils vergoldeter Nägel, teils der Elfenbeinstifte bediente, ist mit den Erfolgen im Allgemeinen zufrieden; nur bei einzelnen älteren Fällen blieb die Konsolidation aus, woraus er den Schluss zieht, die Operation möglichst frühzeitig zu machen. Statt der Nägel wählte Trendelenburg gewöhnliche Schlosserschrauben. Der Schwierigkeit, den Schenkelkopf zu treffen, begegnet er dadurch, dass er durch eine 6—8 cm lange Inzision an der Innenseite des M. tensor fasciae latae die Frakturstelle zu erreichen sucht und nun den Weg der Schraube mit Finger und Auge kontrollieren kann.

Die Verschraubung der Knochen ist ferner in letzter Zeit von Pfeil-Schneider in sechs Fällen von Gelenkfrakturen versucht worden. Dem Vorteil einer anfangs ausgezeichneten Fixierung der Fragmente steht seinen Erfahrungen nach der Nachteil der in allen Fällen frühzeitig eingetretenen Lockerung der Schrauben gegenüber. Ausserdem stösst nach Bier's Ansicht das Einführen der Schraube in das vorgebohrte Loch in manchen Fällen auf grosse

Schwierigkeiten. Er sucht deshalb die Operation dadurch zu vereinfachen, dass er die Fragmente mit dem Bohrer selbst fixiert, welcher in den Verband mit eingeschlossen wird. In manchen Fällen, zumal wenn die Schraube in sehr schräger Richtung eingeführt werden musste, wird die Fixierung eine mangelhafte sein, und es werden dann mehrere Schrauben in möglichst verschiedener Richtung eingebohrt werden müssen. Doch wird dabei stets die Gefahr der Knochensplitterung in Betracht zu ziehen sein, und es dürfte in solchen Fällen eher ein Versuch mit einem Schraubenapparat empfehlenswert sein, wie er z. B. von Langenbeck ([25]) im Jahre 1885, und in neuerer Zeit in komplizierter Form v. Parkhill ([26]) und Lambotte angegeben ist. Langenbeck bohrte in jedes Fragment eine Schraube, verband diese durch einen Querstab und zog nun die Schrauben so lange an, bis die gewünschte Adaption der Bruchflächen erreicht war. Auf demselben Prinzip beruht der von Parkhill konstruierte Apparat, jedoch mit dem Unterschied, dass er zunächst die Bruchstelle breit freilegte, die Fragmente gut adaptierte und nun vier Schrauben einbohrte, welche ähnlich wie in dem Langenbeck'schen Apparat durch eine Reihe von Klammern über der vernähten Haut fixiert wurden. Die Erfolge sowohl bei Pseudarthrosen als auch bei frischen Frakturen, im ganzen 14 Fällen, sollen dank der grossen Festigkeit sehr gute sein. Ein nicht zu unterschätzender Vorteil ist auch die leichte Entfernung, sodass Fistelbildung eine Seltenheit ist.

Im Jahre 1902 demostrierte Lambotte auf dem belgischen Chirurgen Kongress einen komplizierten Apparat, den er als „Fixateur“ bezeichnet hatte, und der den Vorteil hat, dass er nach erfolgter Consolidation wieder entfernt werden kann. Der Apparat dient zur Fixierung der Diaphysenbrüche, macht eine weitere Ruhigstellung unnötig und gestattet die Bewegungen der anliegenden Gelenke. Er besteht aus 4 Eisenstäben. Je 2 werden in ein Knochenfragment eingeschraubt. Die anderen Enden werden durch starke Schrauben zwischen 2 Stahlplatten zusammengehalten. Angelegt wird der Apparat in folgender Weise. Die Bruchstelle wird durch einen genügend grossen Schnitt freigelegt; das Periost braucht nicht abgelöst zu werden. Nach der Reposition wird 2 cm

oberhalb der Bruchlinie an der dicksten Stelle des Knochens genau senkrecht ein Loch bis in die Markhöhle gebohrt und der erste Eisenstab ausgeschraubt. Der zweite wird in derselben Weise etwa 2 Querfinger weiter oben befestigt. Die beiden letzten Stäbe kommen an die entsprechenden Stellen des anderen Fragmentes. Dann werden die Stäbe zwischen die Stahlplatten festgeschraubt. Die Wunde wird bis auf die Durchtrittsstellen der Stäbe genäht. Eine weitere Ruhigstellung der verletzten Glieder ist nicht nötig. Der Apparat wird in 3 Grössen für Femur-, Tibia- und Humerusbrüche hergestellt. Die Hauptschwierigkeit beim Anlegen des Apparates besteht nach Verfasser darin, die 4 Eisenstäbe in einer Linie im Knochen zu befestigen, da bei der geringsten Neigung eines Stabes nach der Seite sich das untere Fragment mitdreht. Interessant ist, dass Lambotte in den ersten Fällen die breite Freilegung des Bruches vorgenommen hat, dass er aber in den letzten auch ohne diese einen glänzenden Erfolg erzielt hat, wie die mitgeteilten Resultate beweisen. Er geht so vor, dass er nach guter Adaption der Fragmente, die mit einem scharfen Stachel versehenen Schrauben in der Richtung auf den Knochen einsticht, sich dann sondierend die Stelle der höchsten Konvexität aussucht und daselbst einbohrt. Unter Kontrolle der Röntgenphotographie ist eine nachherige Korrektion der Stellung durch Anziehen der Schrauben möglich.

Aehnlich im Prinzip, aber weit einfacher in der Ausführung ist ein Verfahren, welches von Hausmann im Jahre 1886 als „neue Methode zur Fixierung der Fragmente bei komplizierten Frakturen angegeben ist. Sie besteht darin, dass nach Freilegung der Bruchstelle und guter Adaption der Bruchflächen ein Metallband aus Aluminiumbronze durch vier Stahlschrauben über dem Bruch festgeschraubt wird. Das Originelle ist, dass nicht nur die Schrauben, sondern auch der Metallstreifen dadurch, dass das eine Ende rechtwinklig umgebogen ist, zur Wunde herausgeleitet wird, wodurch die Entfernung ohne Schwierigkeit und ohne Narkose vorgenommen werden kann. Die Resultate dieser Methode lassen nach einem Bericht Lauenstein's auf dem 11. Chirurgen Kongress zu Berlin nichts zu wünschen übrig. Er hat das Verfahren an etwa 60—70 Fällen komplizierter Frakturen angewendet und durch-

weg ausgezeichnete Erfolge erzielt. Nach ca. vier Wochen können die gelockerten Schrauben und die Metallschiene entfernt werden; in der grossen Mehrzahl der Fälle ist dann auch die Fraktur konsolidiert. In der Regel kommt es allerdings später zur Abstossung kleiner Bohrlochsequester. Es hat daher Sick, um eine primäre Heilung zu ermöglichen, statt des Metalles elfenbeinerne Platten und Schrauben mit gutem Erfolge verwendet. In derselben Absicht hat Quénu ([27]) Schienen aus Aluminium, welche eine Länge von ca. 10 cm hatten und mit 4—6 Schrauben befestigt wurden, subperiostal befestigt. Allerdings gelang der Versuch nur in fünf Fällen, während in drei Fällen die nachträgliche Entfernung nötig war. Doch ist die gute Verwendbarkeit der Methode auch von anderen Chirurgen, wie Ollier, Redard, Gluck, Schwartz und A. bestätigt worden. Auf ähnliche Weise hat schliesslich noch Potasca zwei Fälle von Pseudarthrose zur Heilung gebracht, indem er nach Ausmeisselung einer seichten Furche in den Knochen eine 2½ cm lange und 1 cm breite Nickelplatte mittelst vier Schräubchen befestigt hat. In dem einen Falle handelte es sich um eine nicht geheilte Claviculardfraktur, welche nach 30 Tagen fest konsolidiert war; in dem anderen Falle um eine Humerusfraktur, welche nach 40 Tagen fest war. In beiden Fällen wurden die Platten entfernt.

Eine weit geringere Verwendung als die Schrauben scheint die Knochenklammer Gussenbauer's, zum erstenmal im Jahre 1879 im Verein der deutschen Aerzte in Prag demonstriert, gefunden zu haben, und doch wird sie von den Chirurgen, welche sie an einem grösseren Material erprobt haben, so Billroth, v. Eiselsberg, v. Bruns, warm empfohlen, besonders wegen der Einfachheit der Anwendung und der meist genügenden Fixierung der Fragmente. Auch an der Heidelberger Klinik ist sie wieder zu Ehren gekommen. Die Klammer besteht bekanntlich aus einem festen Mittelstück und zwei rechtwinklig umgebogenen Spitzen und wird, nach Freilegung der Bruchstelle, durch das Periost mit einigen kräftigen Hammerschlägen in den Knochen eingetrieben. Ein grosser Nachteil der Klammer ist jedoch, dass sie bei Frakturen, welche starke Neigung zur Dislokation zeigen, zur Immobilisierung nicht genügt, und vor dem Einschlagen zweier Klammern wird von Eiselberg

und anderen Chirurgen gewarnt, da es meist zu sehr rascher Lockerung der beiden Klammern käme. Aus diesem Grund wird von dem Prager Chirurgen Bayer ([29]) eine Modifikation angegeben, welche, eine Vermehrung der Zinken bezweckt und zweifellos eine bessere Fixierung der Bruchstücke garantiert. Von Anghel ([30]) ist die Gussenbauer'sche Klammer zu demselben Zwecke dergestalt modifiziert, dass er dem Mittelstück eine dreieckige Form gegeben hat, so dass die scharfe untere Kante in dem Knochen eine Rinne bildet und ihn dadurch besser in der gewünschten Lage hält. Doch ist das Verfahren nur an der Leiche ausgeübt. Endlich hat der französische Chirurg Jacoel die Klammer in der Weise verändert, dass er die Spitzen, welche in den Knochen eingeschlagen werden, mit kleinen stufenförmigen Absätzen versehen hat, wodurch die Gefahr der Knochensplitterung verringert werden soll. Jedoch war er bei der Verwendung an der Tibia auch zum Vorbohren genötigt, da auch bei seiner Klammer beim Eintreiben Sprünge im Knochen und Absplitterung entstanden waren.

Trotz der Konkurrenz der soeben angeführten Verfahren, speziell der Elfenbeinstiftverzapfung und der Verschraubung, steht die Methode der Knochennaht, zum erstenmal 1826 von Rodgers ausgeführt, immer noch mit an erster Stelle und wird sogar für bestimmte Frakturen fast ausschliesslich verwendet. So sind es bekanntlich vor allem die Patellarfrakturen, welche, wenn anders die Fragmente überhaupt auf blutigem Wege vereinigt werden sollen, heutzutage hauptsächlich durch die Knochennaht behandelt werden. Die seiner Zeit viel verwendete Malgaigne'sche Klammer hat nur noch historisches Interesse Das gleiche gilt für die Frakturen der Clavicula, des Unterkiefers. Der Grund liegt darin, dass die Nahtmethode den Vorteil einer allgemeinen Verwendbarkeit besitzt, dass sie, wenigstens bei den oberflächlich gelegenen Knochen, verhältnismässig leicht ausführbar ist, und dass sie, meist im Verein mit einem festen Verband, zur Fixierung der Fragmente für viele Fälle genügt. Die Technik der Operation ist bekanntlich die, dass durch die beiden Fragmente mit einem Bohrer je nach der Dicke des Knochens in querer oder schräger Richtung ein Kanal gebohrt und durch diesen eine

kräftiger Draht gezogen wird, welcher nach genauer Adaption der Bruchstücke mittelst eines Schlingenschnürers oder einer Klemmzange zusammengedreht und genügend lang abgeschnitten wird. Die zusammengedrehten Enden werden umgelegt. Beim Bohren ist zur Verhütung von Knochensplitterung starker Druck zu vermeiden; ausserdem besteht die Gefahr, dass der mit zu starkem Druck geführte Bohrer nach dem Durchdringen des Knochens zu tief in die darunter gelegenen Weichteile eindringt und wichtige Gebilde verletzen kann, weshalb zum Schutze eine metallene Platte oder dergleichen gegenzuhalten ist. Als Material zur Naht wird Seide, Katgut und Draht in Form von Silber- oder Aluminiumbronzedraht oder geglühtem Eisendraht verwendet.

Nicht so einfach und leicht gestaltet sich allerdings die Operation bei Diaphysenbrüchen der grossen Röhrenknochen, besonders des Oberschenkels, bei der die Anlegung der Naht wegen der tiefen Lage des Knochens und bei starker Dislocationstendenz häufig zu den schwierigsten Aufgaben gehört. Vor allem kann das Hindurchdirigieren des Drahtes durch die vorgebohrten Kanäle zu einer harten Geduldsprobe werden. Zur Erleichterung dieses Manövers ist von Wille ([31]) ein „Suturhacken“ angegeben worden. Seiner Ansicht nach genügt die schräge Durchbohrung des Knochens niemals zur Fixation der Fragmente, da daraus eine Winkelbildung an der Frakturstelle und oftmals eine Rotation der Fragmente um die Sutur, als Mittelpunkt resultiere. Er ist daher stets für die quere Durchbohrung des Knochens. Zum Vorbohren empfiehlt er den „amerikanischen Drillbohrer“ und zum Erweitern des Kanals einen dreieckigen Stahl, einen sogenannten Rival. Der „Suturhacken“ hat die Gestalt einer Sonde mit einem starken Hacken am Ende, welcher zum Fassen des Drahtes bestimmt ist. Nachdem der Draht durch das eine Bohrloch durchgeführt ist, wird er mit Hülfe des Fingers zu dem Bohrloch des anderen Fragmentes hinübergeleitet. Nun wird der Suturhacken durch dieses Loch geführt; er fasst den Draht ca. 2 cm vor seinem Ende und wird nun langsam und kräftig zurückgezogen, wobei der Draht mitfolgt. Der Vorteil dieser Methode liegt in der durch Naht bestmöglichen Fixierung der Fragmente, ohne dass das Anlegen des Drahtes ein grosses Manipulieren in der Wunde nötig

gemacht hätte, da es lediglich unter Leitung des Gefühles, nicht des Auges erfolgte. Ein Hauptgewicht legt Wille ferner auf das richtige Anlegen der Bohrlöcher, welche möglichst nahe beieinander und deren Verbindungslinie stets senkrecht zur Bruchlinie stehen soll. Handelt es sich um einen typischen Querbruch, so liegt der Draht genau parallel der Längsachse des Knochens; bei einem Schrägbruch dagegen schräg. Auf diese Weise wird eine ziemlich solide Vereinigung der Bruchstücke erzielt. Im ganzen zeichnet sich das Wille'sche Verfahren durch eine gewisse Einfachheit aus gegenüber anderen Modifikationen der Knochennaht, welche eine grössere Sicherheit der Fixierung durch eine bestimmte Verschnürung des Drahtes zu erreichen suchen. So ist beispielsweise von dem französischen Arzt Hennequin ([32]) eine Modifikation unter dem „double ligature enchainée" vorgeschlagen, welche darin besteht, dass durch die Bruchstelle schräg durchquerende Bohrloch ein haarnadelförmig gekrümmter Draht hindurchgeführt wird in der Weise, dass auf der einen Seite die Schlinge, auf der anderen Seite die Drahtenden hervorragen. Diese werden gekreuzt und nun in entgegengesetzter Richtung um den Knochen herum zur Schlinge geführt, durch diese hindurchgezogen und zusammengedreht. Man kann auch die mittlere Schlinge durchschneiden und die Enden jederseits zurückschlagen, die dann die beiden Knochensegmente umgehen und in dieser Weise zusammengedreht werden. Senn ([2]) giebt eine Modifikation der Hennequin'schen Methode an, die er mit dem Namen „Staffordshireknot" belegt. Der einzige Unterschied besteht darin, dass er die freien Drahtenden, nachdem sie durch die Schlinge hindurchgezogen sind, nicht sofort knotet, sondern jedes von ihnen nochmals um den halben Knochenumfang in der Richtung, woher sie kamen, führt und dann erst knotet. Lejars ([30]) endlich hat folgendes Verfahren erfunden, das er als „ligature en cadre" bezeichnet: Man bohrt zwei zur Bruchfläche senkrechte Löcher, sehr nahe den Enden der Fragmente, dann nimmt man eine Silberdrahtschlinge und steckt je eins ihrer Enden durch die beiden Löcher, (1 Akt Figur 4) die mittlere Schlinge wird dann seitlich an den Knochen herangelegt und um ihn herumgeführt bis zu derjenigen Stelle, wo die freien Enden des Drahtes herauskommen. Diese beiden freien

Enden werden dann durch die Schlinge geführt, sie umfassen dieselbe sozusagen und werden dann ihrerseits um den Knochen herumgebogen und um ihn herumgeführt (2 Akt Figur 5). Dann (3. Akt Fig. 6) schiebt man jedes der beiden Enden in entgegengesetzter Richtung unter die umgebogene Schlinge, da wo sie oben an den Bruchlöchern herauskommt, dann nähert man sie einander und dreht sie zusammen. Zum Schlusse sei noch das Verfahren Königs ([4]) erwähnt. Ein starker Elfenbeinstift ist an mehreren Stellen mit Bohrlöchern durch seine ganze Dicke versehen. Mehrere Centimeter entfernt von der Bruchlinie werden oberes und unteres Frakturstück mit zwei nahe aneinander gelegenen Bohrlöchern versehen, welche über die Bruchstelle gemessen genau so weit von einander entfernt sind, als die Bohrlöch im Elfenbeinstift. Durch letztere werden Drähte durchgezogen, deren beiden Enden von der Markhöhle aus mittelst eines eigens dazu gearbeiteten, gebogenen Führers durch die Bohrlöcher der Corticalis nach aussen geleitet werden. Nun wird der Stift nach oben und nach unten in die Markhöhle geschoben, die Drähte werden angezogen und nach völliger Anpassung der Bruchlinie aussen auf dem Knochen zusammengedreht. Die Fragmente selbst sichert König noch durch eine besondere Naht.

Nachdem ich im vorstehenden einen kurzen Ueberblick über die wichtigsten zur blutigen Knochenvereinigung empfohlenen Methoden gewonnen habe, möge eine gedrängte Zusammenstellung der im Laufe der letzten 15 Monate an der Basler Klinik primär operierten Fälle folgen. Der Zeitraum ist deshalb gewählt, weil sich seit April vorigen Jahres die Leitung der Chirurgischen Klinik in den Händen des Herrn Prof. Dr. Wilms befindet. Die primäre Operation wurde im ganzen 25 mal ausgeführt und zwar:

8 mal bei intra- und paraarticulären Ellbogengelenkfrakturen
5 „ an der Patella
5 „ am Unterschenkel
3 „ am Unterarm
1 „ am Knöchel
3 „ am Metacarpus und Metatarsus.

3 mal handelte es sich um komplizierte, 22 mal um einfache Frakturen.

Fall 1. F. 29 J. alt, Schlosser, stürzte am 7./IX. 07 ca. 15 Meter tief mit der rechten Seite auf das Bahngeleise, dabei verletzte er sich am Ellbogen und der Hüftgegend.

Ca. 2 Fingerbreit unterhalb des Olecranon auf der Ulna befindet sich eine ca. 10 Cts. grosse Wunde. Der Arm kann aktiv gebeugt werden, die Streckung aktiv dagegen ist absolut unmöglich. Bei der Contraction der Trizepssehne sieht man deutlich wie das Olecranon sich nach oben verschiebt.

D.: 1) Fractura olecrani hum. dex. complic.
2) Fract. ossis ilei dextri compl.

2½ Stunden nach dem Unfall — Operation der Olecranonfractur. Die unregelmässigen Wundränder wurden excidiert und die Wunde gegen das Olecranon zu erweitert. Nun wird das Olecranon mit einem Eisennagel an die Ulna fixiert, die Haut mit Draht genäht und der Arm auf eine Schiene in flectierter Stellung gelagert. 2½ Wochen nach der Operation wurden die Nähte entfernt. Heilung p. p. Beginn mit Massage und Bewegungsübungen. Zur Fractur des os. ilei: Debridement, Compressionsverband.

Austritt nach 7 Wochen: Das Olecranon steht schön; knöcherne Consolidation: Streckung fast vollkommen, Beugung über den rechten Winkel hinaus möglich; Narbe verschieblich und glatt. Die Untersuchung nach 17 Monaten ergibt: Beugung sowie Streckung vollkommen. Es besteht kein Unterschied im Vergleich zum andern Arm. Die motorische Kraft ist nicht herabgesetzt. Der Patient hat keinerlei Beschwerden und ist vollkommen arbeitsfähig.

Fall 2. R. 17 Jahre alt, Schriftsetzer, fiel am 9./VI. 08 auf den rechten Ellbogen.

D. Fract. olecrani dextri.

3 Tage nach dem Eintritt Operation: Es wurde eine kleine Incision über dem Olecranon gemacht und ein Nagel durch dasselbe in die Ulna durchgeschlagen. Nach einem Tage ergibt eine Röntgenaufnahme, dass der Nagel nicht mehr in der Ulna steckt; deshalb Entfernung des Nagels; dann zirka 6 cm langer Schnitt über dem Olecranon und Verbindung des Fragmentes mit der Ulna durch Naht mit Eisendraht; Hautnaht, Verband in Streckstellung. Der Verlauf ist reactionslos. Nach 3 Wochen ist die knöcherne Consolidation eingetreten und dann wurde der Patient zur Weiterbehandlung in Poliklinik geschickt.

Die Untersuchung nach 9 Monaten ergibt: Die Streckung sowie Beugung vollkommen; es besteht kein Unterschied im Vergleich zum andern Arm. Der Patient hat keinerlei Beschwerden.

Fall 3. K. 9 J. alt, Schüler, fiel am 15./V. 08 auf den linken Ellbogen.

Pro- und Supination aktiv sind unmöglich, passiv schmerzhaft. Im Röntgenbild ist zwischen der Trochlea des Humerus und der Ulna ein runder erbsengrosser Knochenkern sichtbar. Der Kern des Epicondylus med. fehlt an seiner Stelle

D.: Absprengung des linken Epicond. med. mit Interposition ins Gelenk. Sofort nach dem Eintritt Operation: Längsschnitt medial über dem Ellbogengelenk, Extirpation des Knorpelknochenstückes, Hautnaht mit Draht, Fixation

des Armes in Streckstellung. Nach 6 Tagen Beginn mit leichten Bewegungsübungen. Der Patient hat nach 3 Wochen die Klinik verlassen.

Die Untersuchung nach 10 Monaten ergibt: Der Knabe macht alle Bewegungen mit dem geheilten Arm so gut, wie mit dem andern: Beugung und Streckung, Pro- und Supination vollkommen. Die motorische Kraft ist nicht herabgesetzt. Es besteht keine Deformität.

Fall 4. H. 10 J. alt, Schüler, fiel am 10./VII. 08 auf den Ellbogen.

Das Röntgenbild ergibt einen Abbruch des Epicond. ext. mit einer Dislocation desselben nach hinten oben. 13 Tage nach dem Unfall (3 Tage nach dem Eintritt ins Spital) Operation: Es wurden die Fracturstelle frei gelegt, der Epicond. mobilisiert und nach der Adaption durch eine Stahlklammer fixiert. Nach 10 Tagen hat der Patient die Klinik verlassen. Die Wunde ist p. p. geheilt, das Epicond. steht gut.

Die nach 7 Monaten vorgenommene Untersuchung ergibt: Pro- und Supination vollkommen, ebenso die Streckung, dagegen ist die Beugung etwas eingeschränkt; geht nur bis ca 80—75 . Die motorische Kraft ist kaum merkbar herabgesetzt.

Fall 5. G. 6 J. alt, Schülerin fiel am 18./II. 08 auf den linken Ellbogen.

Eine Röntgenaufnahme ergab eine quere supracondyläre Fractur mit bedeutender Verschiebung des unteren Fragmentes nach vorne. Sofort nach dem Eintritt Operation: Die Fracturstelle wurde freigelegt und die Fragmente ineinander verhackt (ohne Naht). Nach der Operation Extension mit Gegenzug in der Axilla. 10 Tage nach der Operation Beginn mit passiven Bewegungsübungen, später mit Massage. Nach 4 Wochen hat der Patient das Spital verlassen. Die Stellung der Fragmente ist gut.

Die Untersuchung nach 12 Monaten ergibt: Bewegung und Streckung, Pro- und Supination vollkommen. Die motorische Kraft ist nicht herabgesetzt. Es besteht keine Deformität.

Fall 6. Z. 8 J. alt, Schülerin. fiel am 4./X. 07 auf den linken Ellbogen.

Die Extension der Hand und der Finger ist unmöglich. Das Röntgenbild ergibt eine quere supracondyläre Fractur des Humerus mit starker Dislocation des unteren Fragmentes nach hinten.

D.: Fractur supracond. hum. sin. cum. compressione nervi radialis.

Am 4. Tag nach dem Eintritt Operation: Die Fracturstelle wurde durch einen medialen Schnitt freigelegt, die Fragmente mit einem Elevatorium reponiert und ineinander verhackt. 13 Tage nach der Operation wurden die Hautnähte entfernt; nach weiteren 8 Tagen. Beginn mit vorsichtigen Bewegungsübungen, später mit Massage. Nach 8 Wochen hat die Patientin das Spital verlassen. Die Fragmente stehen gut.

Die Untersuchung nach 16 Monaten ergibt: Das Mädchen macht alle Bewegungen mit dem geheilten Arm so gut wie mit dem anderen: Beugung und Streckung, Pro- und Supination vollkommen. Die motorische Kraft ist nicht herabgesetzt. Es besteht ein leichter, kaum bemerkbarer, Cubitus varus. Die Pat. hat keinerlei Beschwerden.

Fall 7. R. 7 J. alt, Schüler, fiel am 6./XII. 08 auf den linken Ellbogen. Die Streckung der Hand und Finger ist aktiv unmöglich, Beugung dagegen unbehindert. Im Röntgenbild sieht man eine typische Ueberstreckungsfractur dicht oberhalb der Epicondylen. Das untere Fragment ist stark nach hinten und oben verschoben.

D.: Fract. supracond. hum. sin. cum compressione nervi radialis.

Am 3. Tag nach dem Eintritt Operation: Die Fracturstelle wurde freigelegt und die Fragmente ineinander verhackt. Der Arm wurde auf eine Schiene gelagert (in 30° Flexion). Austritt nach 3½ Wochen. Die Stellung der Fragmente ist schön. Bewegungen: Streckung bis zu 160°, Beugung bis zum rechten Winkel. Nachuntersuchung war nicht möglich.

Fall 8. F. 34 J. alt, Fabrikarbeiter, stürzte am 7./IX. 07 vom einem Baugerüst ca. 2 m hoch herunter. Genauere Angaben über den Unfall kann der Patient nicht machen.

Aktive Beweglichkeit im Ellbogengelenk = 0. Seitliche Compressionen der Kondylen ist sehr schmerzhaft und ruft Crepitation hervor. Vorne und etwas aussen in der Ellenbeuge oberhalb der Gelenklinie fühlt man je ein spitziges Knochenfragment.

Das Röntgenbild ergibt: 1. T-förmige supracondyläre Splitterfractur. Das obere Ende des Humerus steht nach aussen und etwas nach vorne; innen ist von diesem ein Stück herausgebrochen und liegt ganz isoliert in Querlage. Die Condylen sind durch eine Längsfractur voneinander isoliert; der äussere steht nach aussen umgekippt; das obere Ende des abgetrennten Condylus med. steht etwas nach innen vor. 2. Ausserdem besteht noch eine typische Radiusfractur. 1. Am 3. Tag nach dem Unfall Operation: Ca 15 cm langer hinterer Medialschnitt über dem Ellbogen; diesem wird nun ein ca. 6 cm langer Schnitt radialwärts hinzugefügt. Zwischen dem Caput med. des Trizeps und dessen Sehne gelangt man direkt auf den unteren Teil des Humerus. Dann werden die beiden Condylen zusammengenagelt; der Nagel wird hinten am lateralen Cond. bei starkem Abzeichen der leicht angekerbten Trizepssehne eingeschlagen und geht schräg nach vorne in den Cond. med. hinein. Dann hebelt man das untere Fragment nach hinten. Ein durch das Bruchende des lateralen Condylus gelegter Eisendraht wird dann um den untersten Teil des unteren Humerusendes geführt und geschnürt. Die Wundhöhle wurde mit N_a cl-Lösung gespült; in der Tiefe die Naht der Weichteile mit Catgut, Hautnaht mit Draht, Drain. 2. Reposition der Radiusfractur in üblicher Weise. Der Verlauf ist reactionslos. 8 Tage nach der Operation wurden die Nähte entfernt; nach weiteren 7 Tagen — Beginn mit vorsichtigen Bewegungen, später mit Massage. Austritt nach 7½ Wochen. Am Ellbogen befindet sich eine linäre, gut verschiebliche Narbe; das Gelenk ist noch stark verdickt. Die Stellung der Fragmente ist gut. Aktive Bewegungen: Beugung bis zum rechten Winkel, Streckung bis 100°. Pro- und Supination sind mässig eingeschränkt. Umfang über dem Olecranon: links — 28 cm, rechts — 24 cm.

Bevor ich die operierten Fälle von Kniescheibenfrakturen zitiere, möchte ich hier einen kurzen Ueberblick über die wich-

tigsten zur blutigen Vereinigung der Patellarfragmente empfohlenen Methoden kurz besprechen, da über diese Methoden im allgemeinen Teil meiner Arbeit fast nichts gesagt wurde. Aus den blutigen Methoden dürfen wir wohl jetzt das Malgaigne-Verfahren ausscheiden, da es in der neueren Zeit fast gar nicht mehr geübt wird. Schon von Volkmann ([33]) hat im Jahre 1868 versucht, die Bruchstücke durch ein von ihm als Sehnennaht bezeichnetes Verfahren aneinander zu bringen. Es wurde durch die Quadrizepssehne und das Kniescheibeband je eine flach — um das Gelenk nicht zu verletzen — eingeführte Fadenschlinge quer durchgezogen und diese beiden Fadenschlingen wurden in der Längsrichtung vor der Kniescheibe geknotet.

Von grösserer Bedeutung war die Ausübung der offenen Kniescheibennaht durch Metalldrähte. Dauernd eingeführt wurden dieselben erst durch das Vorgehen Cameron-Glasgow, der sie auf Anraten Zister's bei einem alten Kniescheibenbruch machte, 5. März 1877 ([34]). Die erste antiseptische Naht eines frischen Kniescheibenbruches machte Zister ([35]) unter Drainage des Gelenkes mit Pferdehaaren. Trendelenburg folgte mit der ersten Operation am 9. Februar 1878 (Chir. Kongr. 1878). Er ist einer der eifrigsten und unermündlichsten Vorkämpfer der offenen Naht geblieben und in der von ihm geübten Art wurden noch von vielen Operateuren vorgegangen. Der eine zieht diesen der andere jenen Metalldraht vor. Wagner ([36]) scheint zuerst 1886 Catgut bei einem veralteten Fall benützt zu haben und später ist dieses Material besonders von König (Chir. Kongr. 1905) benützt und empfohlen worden. Vallus ([37]) nähte den Knochen garnicht, sondern nur den Kapselriss und den Seitenstreckapparat, aber durch Drahtnähte. Fenderich ([38]) sah schon durch die Naht der seitlichen Bandmassen gute Verrichtung eintreten, obwohl der Knochenspalt nach wie vor mehrere cm klafte. v. Mikulicz näht den Knochen mit Metalldraht, den Seitenstreckapparat durch die parapatellare Naht mit Bronze, Silkworm, Katgut oder Seide. Bärlocher ([39]) empfiehlt nur die parostale und Kaspelnaht und Büdinger ([40]) die para- und praepatellare Naht. Als eine Abart der offenen Naht ist das Ceci'sche Verfahren zu bezeichnen ([41]), insofern es die Drahtnaht nur von kleinen Hautstichen aus subcutan auszu-

führen gestattet. Die Kocher'sche peripàtellare Naht, welche er in der letzten Zeit verlassen hatte (Chir. Kongr. 1905) kann man als halbsubcutanes Verfahren benennen. Diese peripatellare Naht besteht bekanntlich darin, dass unter der Kniescheibe eine mit Silbernaht versehene Nadel eingeführt und über derselben herausgezogen und nun der Draht von der Kniescheibe über Krüllgaze geknotet und in einigen Tagen nachgezogen wird. Barker in London knüpfte den Silberdraht bei der peripatellaren Naht nicht auf, sondern unter der Haut und liess ihn versenkt liegen. Riedel ([42]) benützt seit der erwiesenen Haltbarkeit des sterilisierten Catgut solches zu dieser Abänderung der Kocher'schen Naht. Es ist noch eines Verfahrens zu gedenken, bei welchem der Silberdraht, der flach durch das Lig. patellae und die Quadrizepssehne geführt wird, horizontal nach Art eines Fassreifens um die Kniescheibe gelegt wird. Berger gelangte zu diesem Verfahren, als ein sehr kleines unteres Bruchstück beim Anbohren für die Quernaht zerbröckelte. Er nannte das Verfahren die „cerclage". Léjars hat es ebenfalls nach Freilegung der Bruchstelle bei Splitterbrüchen benützt und Quenu änderte es dahin, dass er durch das grosse Bruchstück horizontal eine Quernaht legte und nun das untere oder die unteren Bruchstücke mit dem Draht halbkreisförmig umgab. Er nannte deshalb „hemicerclage."

Die Diskussionen auf dem Chirurgen Kongress 1905 haben gezeigt, dass die geschlossene Naht bei Patellarfrakturen mehr und mehr mit Recht verlassen ist und die offene Naht von den meisten Chirurgen heutzutage als Normalverfahren ausgeübt wird. Denn alle subcutanen Methoden berauben uns des von der offenen Naht gebotenen Vorteiles, die Blutgerinnel fortzuschaffen, die Wundränder von kleinen losen Splittern und vor allen Dingen von den häufig zwischen die Bruchstücke eingeklemmten Sehnenfetzen, die hier wie auch sonst wo die Hauptsache für das Ausbleiben der knöchernen Vereinigung bilden zu befreien. Wie schon oben gesagt wurde, halten die meisten Chirurgen die offene Naht bei Patellarfrakturen für das beste Verfahren.

Nicht eben solche Einigkeit herrscht unter den Anhängern der Patellarnaht über die Art des Materials. Es konkurriert hier die Rücksicht auf den Mechanismus der Gelenke, welche von der

Einbringung nicht resorbierbarer Fremdkörper möglichst bewahrt werden sollten, mit dem Bestreben die Haltbarkeit der Naht und eine dauernd feste Vereinigung der Fragmente zu garantieren. Mitbestimmend ist ferner noch sichere Sterilisierbarkeit des Nahtmaterials. Diese Componenten bedingen eine grosse Mannigfaltigkeit der Nahtmethoden im einzelnen. Der Silberdraht wurde schon von Lister empfohlen und wird heutzutage noch von vielen Chirurgen verwendet (Chir. Kongr. 1905). Allerdings wurden schon frühzeitig Stimmen laut, welche den Silberdraht als zu brüchig befanden und ihn deshalb durch andere Drähte wie Eisendraht und Alluminium-Bronzedraht ersetzten. Andere Chirurgen suchen die Drahtnaht überhaupt zu vermeiden, weil sie dasselbe mit Catgut oder Seide erreichten. Die Untersuchungen aus der Tübinger Chirurgischen Klinik über das Schicksal des Silberdrahtes bei Patellarfrakturen haben gezeigt, dass der Silberdraht auf die Dauer keine hinreichende Festigkeit besitzt, um eine knöcherne Heilung zu garantieren. Auch eine knöcherne Vereinigung der Fragmente schützt nicht vor einer nachträglichen Zerreissung des Drahtes, die wahrscheinlich weniger durch Zerreissung infolge von Zug, als durch wiederholte Reibungen entsteht. Teile des zerbrochenen Drahtes können wandern und in das Kniegelenk gelangen. Sie scheinen dort häufig sich abzulagern ohne erhebliche Störungen zu veranlassen; in anderen Fällen jedoch verursachen sie Beschwerden. Nach diesen allgemeinen Bemerkungen gehe ich zu meinem Material über.

Fall 9. A 24 J. alt, Schlosser, fuhr am 5./II. beim Schlitteln mit dem rechten Knie an einen Baum. Das Röntgenbild ergab eine Sternfractur 3 Tage nach dem Unfall wurde die Operation vorgenommen. Die Fracturstelle wurde durch einen nach oben convexen Zapfenschnitt freigelegt. Ein ca. kirschgrosses loses Fragment der Patella wurde entfernt. Dann wurde eine Quernaht mit Eisendraht durch das untere Fragment gelegt, oben durch die Quadricepssehne geführt und geschnürt. Kapselnaht mit Catgut, Hautnaht mit Draht, Lagerung des Beines auf Volksmann'sche Schiene. Austritt nach 8 Wochen 5 Tagen. Knöcherne Consolidation; die Bewegung ist über dem rechten Winkel möglich. Ziemlich starke Atrophie des Quadriceps, Gang noch unsicher.

Fall 10. N. 42 J. alt, Landarbeiter, fiel am 20./IV. 08 auf das linke Knie. Das Röntgenbild ergab eine Querfractur mit einer Diastase von 2 cm. 2 Tage nach dem Unfall wurde die Operation vorgenommen. Die Fracturstelle wurde freigelegt und die Fragmente durch eine Naht (Hemicerclage) mit Eisendraht

vereinigt. Austritt nach 4 Wochen 5 Tagen. Linäre gut verschiebliche Narbe, knöcherne Consolidation; Bewegung bis zum rechten Winkel.

Fall 11. H. 50 J. alt, Seidenweber, fiel am 14./VI. 08 mit dem linken Knie auf das Strassenpflaster. Das Röntgenbild ergab einen queren Bruch mit mässiger Diastase. Am 2. Tag nach dem Eintritt (am 6 Tag nach dem Unfall) Operation. Freilegung der Fracturstelle. Es wurde ein Eisendraht quer durch das obere und um das untere Fragment quer durch das Lig. patellae geführt und geschnürt (Hemicerclage). Austritt nach 7 Wochen; gut verschiebliche linäre Narbe, knöcherne Consolidation; die Beugung ist über dem rechten Winkel möglich.

Fall 12. R. 46 J. alt, Fuhrmann, bekam am 6./II. 08 einen Hufeisenschlag an die rechte Kniescheibe. Das Röntgenbild ergab eine quere Fractur mit einer geringen Diastase. Am 2 Tag nach dem Eintritt Operation. Freilegung der Fracturstelle durch queren Schnitt. Dann wurden die vorderen periostalen kapsulären Wände der Fragmente miteinander vernäht. Naht der Kapsel mit Catgut, Hautnaht mit Draht. Austritt nach 5 Wochen: Linäre gut verschiebliche Narbe, knöcherne Consolidation, das Knie ist völlig frei beweglich, grobe Kraft des Beines gut.

Fall 13. T. 43 J. alt, Hausfrau, befiel am 19./II. 07 eine Schwäche und fiel zu Boden. Ueber die Art des Falles konnte die Patientin keine genauen Angaben machen.

Das Röntgenbild ergab eine quere Fractur mit einer Diastase von ca. 1 cm. Am 3. Tag nach dem Eintritt Operation. Die Fracturstelle wurde freigelegt und die vorderen periostalen kapsulären Wände der Fragmente miteinander vernäht, Kapselnaht mit Catgut. Austritt nach 8 Wochen: Feste knöcherne Consolidation, Patella ist verschieblich. Die Flexion im Kniegelenk noch gering.

Die 5 operativ behandelten Frakturen des Unterschenkels verhalten sich folgendermassen:

a) Quere Fraktur in der Mitte mit starker Dislokation des oberen Fragmentes nach vorne und nachträglicher Verhakung.
b) Quere Fraktur zwischen oberem und mitlerem Drittel mit einem ca 10 cm langen gegen die Tibula dislozierten Splitter, mit winkliger Verschiebung nach hinten aussen.
c) Flötenschnabelfraktur zwischen unterem und mittlerem Drittel mit starkem Hervortreten der oberen Fragmente gegen die Haut.
d) Lange Spiralfraktur zwischen mittlerem und unterem Drittel mit starker Dislokation des unteren Fragmentes nach aussen.
e) Schräge komplizierte Fraktur im unteren Drittel mit mehreren Knochensplittern.

In den beiden ersten Fällen von queren Frakturen gelang es nach Freilegung der Fragmente sie zu reponieren und ohne Knochennaht in gut adaptierter Stellung zu erhalten (a, b). In den zwei weiteren Fällen (d, c) war es nötig die Bruchenden durch Suturen zu vereinigen. Die verfolgte Technik war einfach, die Bruchenden wurden freigelegt und die Vereinigung durch zirkuläre Umschnürung der adaptierten Fragmente durch Eisendraht bewerkstelligt. Im 5. Falle (e) wurde eine Knochennaht gemacht. Im Falle von offener Fraktur wurde die Operation sofort nach dem Umfall vorgenommen, in den übrigen Fällen — nach einigen Tagen, höchstens 2 Wochen. Sowohl das anatomische, als das funktionelle Resultat war in 4 Fällen sehr befriedigend. Im 5. Falle von offener Fraktur hat sich nach langwieriger und schwerer Eiterung eine Pseudoarthrose gebildet.

Die genaueren Daten der Fälle sind folgende.

Fall 14. K. 22 J. alt, Fabrikarbeiter, fuhr am 2./II. 08 beim Schlitteln mit dem rechten Bein gegen einen Baum.

Der rechte Unterschenkel ist stark geschwollen: an der vorderen Seite befinden sich einzelne Abschürfungen. Es besteht eine starke Schwellung in der Gegend des Tibiakopfes und ein mächtiger Erguss ins Kniegelenk. In der Mitte des Unterschenkels prominiert das obere Fragment stark gegen die Haut. Das Röntgenbild ergibt eine quere Fractur der Tibia in der Mitte: die Fibula ist höher gebrochen.

Am 8. Tag nach dem Eintritt wurde, da die Fragmente verhackt sind, die Operation vorgenommen: Freilegung der Fragmente, Lösung der Verhackung. Nach Adaption passen die Bruchenden sehr gut aneinder und haben keine Neigung zur Verschiebung; daher wurde von Knochennaht abgesehen. Hautnaht mit Draht, Lagerung auf eine Schiene. 3 Tage nach der Operation zeigt eine Röntgenaufnahme, dass die Tibia in einem nach aussen offenen Winkel steht. Nach Korrektur der Winkelstellung zeigt die neue Röntgenaufnahme, dass die Verschiebung fast ausgeglichen ist. Eine Woche nach der Operation wurden die Hautnähte entfernt und ein Gipsverband angelegt, in dem der Patient nach 3 Wochen aufsteht. Austritt nach 10 Wochen: Die Fragmente stehen gut, die Consolidation ist fest; das Fuss- und Kniegelenk sind gut beweglich.

Fall 15. W. 35 J. alt, Fabrikarbeiter, stürzte am 15./I. 08 mit einer Last von einer Höhe von 4 m herunter.

Das Röntgenbild zeigt: 1. Die Tibia und die Fibula des rechten Unterschenkels sind am Uebergang des unteren ins mittlere Drittel quer gebrochen; ein ca. 10 cm langer Splitter ist aus der hinteren Wand der Tibia ausgesprengt; es besteht eine Verschiebung ad axin nach hinten aussen. 2. Die Metatarsal-

knochen II—V sind an der Basis schräg gebrochen und etwas nach aussen verschoben.

Am 3. Tag nach dem Eintritt wurde ein Gipsverband angelegt. Wiederholte Röntgenaufnahme zeigte sehr starke Verschiebung ad longitudinem und axin, welche durch wiederholte Correctionen nicht ausgeglichen werden konnte. Daher wurde 13 Tage nach dem Eintritt Operation beschlossen. Operation: ein ca. 10 cm langer Schnitt über der Fracturstelle. Entfernung des oben erwähnten Splitters von der Hinterwand der Tibia; dann wurden die Fragmente aneinander verhackt; es besteht keine Neigung zur Verschiebung, daher keine Knochennaht, Hautnaht mit Draht. Lagerung auf einer Schiene. Der Verlauf ist völlig reactionslos.

Nach 10 Wochen Austritt. Unterschenkel: leichte Verschiebung ad latus, Bewegungen im Fuss- und Kniegelenk noch unbedeutend eingeschränkt. Metatarsalfractur ist geheilt.

Fall 16. T. 42 J. alt, Bauarbeiter, kam am 30./I. 08 beim Schlittschuhlaufen zu Fall.

Das rechte Bein ist im unteren und mittleren Drittel stark geschwollen. An der vorderen Seite des Unterschenkels, handbreit oberhalb des Sprunggelenkes sieht man, wie das obere Fragment stark gegen die Haut prominiert. Das Röntgenbild ergibt eine Flötenschnabelfractur der Tibia; die Fibula ist höher oben gebrochen und ein Stück von ihr ausgesprengt.

Am 2. Tag nach dem Eintritt wurde ein gutgepolsterter Gipsverband angelegt. Nach einigen Tagen hat sich über dem vorstehenden Tibiafragment eine grosse Epidermisblase gebildet; nach Abtragung derselben wurde ein Gipsverband mit Fenster angelegt. Das Röntgenbild ergibt, dass die Fragmente ziemlich stark ad longitudinem verschoben sind. Das Bein steht ziemlich stark recurviert. Es wurde der Gipsverband entfernt und durch eine Extension ersetzt. Das Röntgenbild zeigt aber keine Verbesserung der Stellung der Fragmente. Daher wurde 15 Tage nach dem Eintritt Operation beschlossen. Die Bruchenden wurden freigelegt, ein doppelter Draht um die schrägen Fracturenden herumgeführt und geschnürt: Hautnaht mit Draht, Lagerung auf einer Schiene. Der Verlauf ist reactionslos. Nach 9 Wochen Austritt. Das Fussgelenk ist noch ziemlich stark versteift; Consolidation ist fest; die Stellung der Fragmente ist sehr gut.

Fall 17. T. 48 J. alt, Fabrikarbeiter. Patient trug eine Rolle; als die Rolle nach hinten fallen wollte, machte Patient Abwehrbewegung, wobei das rechte Bein gedreht wurde.

Der rechte Fuss liegt stark nach aussen rotiert. Das Röntgenbild ergibt eine Spiralfractur zwischen unterem und mittlerem Drittel mit einer beträchtlichen Dislokation ad longitudinem. Sofort nach Eintritt Reposition und Anlegung des Gipsverbandes. Am dritten Tag nach dem Eintritt zeigt eine Röntgenaufnahme, dass das periphere Fragment stark nach aussen disloziert ist. Operation: Freilegung der Fragmente, Reposition durch Zug und Druck. Es wurde ein doppelter Eisendraht um die schrägen Fracturenden herumgeführt und geschnürt; gute Stellung. Hautnaht mit Draht, Lagerung auf einer Resectionsschiene. Der Ver-

lauf ist reactionslos. Nach 13 Wochen Austritt: Feste Consolidation, gute Stellung der Fragmente, noch ziemlich starke Versteifung des Fussgelenkes.

Fall 18. S. 23 J. alt, Mechaniker, fiel am 13./VI. 07 ca. 7 m hinunter, war zeitlang bewusstlos.

Der Fuss liegt stark nach aussen rotiert; ca. handbreit oberhalb des Mal. internus befindet sich eine ungefähr 4 cm lange Wunde, aus welcher ein ca. 6 cm vom Periost entblösstes Stück (centrale) der Tibia heraustritt. Links hinten am Thorax — Druckempfindlichkeit des Winkels der IX—XI Rippen. Pleura O. B.

Diagnose: 1. Fractura cruris sin. complicata;
2. Contusio thoracis.

Sofort nach dem Eintritt Debridement, Erweiterung der Wunde. Es wurden mehrere Knochensplitter aus der Tiefe der Wunde entfernt; dann Reposition durch starken Zug am Fuss; doch haben die Fragmente starke Neigung zur Verschiebung; es wurde deshalb Knochennaht mit Eisendraht angelegt; Hautnaht mit Zwirn; seitliche Entspannungsschnitte. Lagerung auf einer Schiene. Die Heilung erfolgte unter lang dauernder Eiterung, Sequester- und Fistelbildung. Es wurde die Sonnenbestrahlung und die venöse Stauung nach Bier ersucht, aber ohne wesentlichen Erfolg. Die Drähte wurden im 4. Monate stückweise entfernt, die Abscesse wurden incidiert, die Knochensequester extrahiert. Die Fisteln sind am Ende des 5. Monates geschlossen; die Consolidation ist nicht eingetreten. Der Patient verliess das Spital mit Gipsverband und Anweisung in ca. 3 Wochen wieder zu kommen.

Unsere Fälle von Vorderarmfracturen setzen sich zusammen aus drei Fracturen beider Vorderarmknochen.

Fall 19. 16 J. alt, Lehrjunge, fiel am 4./I. 08 beim Schlittschuhlaufen mit seinem ganzen Körpergewicht auf die Aussenseite der rechten Hand. Er begab sich sofort in die Poliklinik, wo ihm der Arm eingerichtet und in eine Schiene gebunden wurde. Nach 5 Tagen riet ihm der Arzt in das Spital zur weiteren Behandlung einzutreten.

Status beim Eintritt: Das Röntgenbild zeigt eine quere Fractur beider Vorderarmknochen 4—5 cm oberhalb des Handgelenkes. Die proximalen Enden sind ulnarwärts, die distalen radialwärts verschoben. Sofort nach dem Eintritt Operation: Erst Schnitt auf der Radialseite an der Fracturstelle; unter Hebeln, bei gleichzeitigem Zug an der Hand gelingt die Reposition des Radius leicht; dann Schnitt auf der Ulnarseite; dort dasselbe Verfahren. Keine Knochennaht, Hautnaht mit Draht, Lagerung auf einer volaren Schiene. Der Verlauf ist völlig reactionslos. 8 Tage nach der Operation verlangte Patient nach Hause. Die Stellung der Fragmente ist sehr gut auf Röntgenbild.

Fall 20. G. 19 J. alt, Schlosser. Am 25. II. wurde der linke Arm des Pat. von dem Transmissionsriemen erfasst.

Auf der volaren Seite des linken Vorderarmes, ungefähr in der Mitte, befindet sich eine Lappenwunde. Der schräg fracturierte Radius ragt mit seinem proximalen Ende aus der Wunde hervor: die Arteria radialis ist zerrissen und ragt ca 7 cm lang aus der Wunde heraus, die Ulna ist handbreit oberhalb des

Handgelenkes fracturiert und radialwärts disloziert. Sofort nach dem Eintritt: Debridement, Unterbinden der Arteria radialis, Reposition des fracturierten Radius, Hautnaht mit Draht, Verband, Lagerung auf einer Schiene. Nach einigen Tagen zeigt das Röntgenbild starke dorsale Verschiebung der distalen Fragmente, welche durch Repositionsversuche nicht ausgeglichen werden konnte. Daher 10 Tage nach dem Eintritt — Operation. Entfernung der Nähte, Abtragung der Granulationen, Adaption der Fragmente, nachher Steinmann'sche Nägel ins untere Ende des Radius und der Ulna, Deckung der Wundfläche durch Transplantation mit Thier'schen Zapfen; 2 Tage nach der Operation Anbringung der Extension nach Steinmann. Wiederholte Röntgenaufnahme zeigt, dass eine starke Verschiebung (radiale und volare der distalen Bruchenden) fortbesteht. Daher am Ende des ersten Monats nach dem Eintritt — neue Operation: Freilegung durch einen dorsalen Schnitt, dann Reposition, die Ulna bleibt stehen, der Radius hat Neigung sich seitlich zu verschieben; darum Einlegen eines Stahlstiftes in die Markhöhle der beiden Fragmente des Radius. Lagerung auf einer Schiene. Nach einer Woche zeigt die Röntgenaufnahme, dass die Ulna tadellos steht, das proximale Fragment des Radius etwas dorsal- und radialwärts verschoben ist.

Nach 7 1/2 Wochen — Austritt: die Fracturstelle ist noch beweglich, ziemlich starke Atrophie des ganzen Armes, Finger nicht versteift.

Fall 21. O. 27. J. alt, fiel am 26. II. 08, auf die nach aussen gestreckte Hand.

Zwischen mittlerem und unterem Drittel ist der Bruch fühlbar. Das untere Fragment der Ulna hat die Haut perforiert. Das Röntgenbild ergiebt eine schräge Fractur der Ulna und einen Querbruch des Radius. Beide Knochen sind in gleicher Höhe gebrochen. Es besteht eine beträchtliche Dislokation. Am 2. Tag nach dem Eintritt wurde die Operation vorgenommen. Nach Freilegung der Radiusfractur sieht man, dass die Fracturenden zackig sind, so dass ohne Nagel die Bruchstücke sich verhacken lassen. Vorsichts halber aber wurde ein Stahlnagel in die Markhöhle eingelegt. An der Ulna liegen die Verhältnisse anders: die Fragmente haben grosse Neigung zur Verschiebung nach aussen dorsal. Nach Einlegung des Nagels halten sie gut. Nach der Operation — Fixation des Vorderarms in Supinationstellung bei rechtwinkligem Ellenbogen. Der Verlauf ist reaktionslos.

Austritt nach 4 Wochen; die Stellung der Fragmente ist im Röntgenbild gut. Die Callusbildung ist verzögert, wahrscheinlich wegen Schwangerschaft (im 7. Monat). Pro- und Supination leidlich.

Von 20 Malleolarfracturen, welche im Laufe von 15 Monaten in Behandlung kamen, erforderte nur ein Fall den operativen Eingriff.

Es wurde der abgerissene Mal. inter. percutan. an die Tibia genagelt.

Fall 22. H. 29 J. alt, Monteur, station. Behandlungsdauer 6 Wochen 3 Tage. Am 16. VIII. 07, presste den Pat. ein schweres Schwungrad (27 Zent.)

an eine Wand. Das Schwungrad traf den Pat. unten vorne an der rechten Thoraxhälfte.

Am Gesicht, auf der Stirne, am Halse (bis zum Rande des Schildknorpels) befinden sich kleine punktförmige Hämorrhagien. Das Fussgelenk ist hochgradig geschwollen. Das Röntgenbild ergibt einen queren Abriss des Mal. internus und eine schräge supramalleoläre Fractur der Fibula.

Diagnose: 1. Rumpfcompression mit Stauungsblutungen.
2. Typischer Knöchelbruch links.

Am 3. Tage nach dem Eintritt — Anlegung eines Extensionsverbandes nach Bardenheuer's Vorschrift. Nach 2 Wochen wurde die Extension entfernt, der Fuss steht schlecht, weicht nach innen ab. Es wurde deshalb im Aetherrausch ein gewöhnlicher Nagel durch die Spitze des Malleolus internus durchgeschlagen und der abgerissene Mal. auf diese Art an die Tibia fixiert. Dann Gipsverband. Nach 4 Wochen wurde der Nagel entfernt. Nach 6 ½ Wochen — Austritt. Der Fuss steht schön. Die Bewegungen im Sprunggelenke etwas eingeschränkt.

Von 10 Metacarpus und Metatarsusfracturen kamen drei Fälle zur Operation, 1 Metatarsusbruch und 2 Metacarpusfracturen. Was die Technik der Operation angeht, so wurde in einem Falle das Verfahren versucht, welchem wir schon bei Besprechung der Fracturen des Unterschenkels begegneten. Es wurde ein Aluminium-Bronzedraht um die schrägen Frakturenden (Fall. 23) herumgeführt und geschnürt. Das anatomische Resultat der Operation war nicht besonders befriedigend: die Stellung der Fragmente nach der Operation war nicht viel besser, als vor der Operation. In beiden anderen Fällen (22, 23) wurden die Fragmente nach Freilegung ineinander verhackt, das anatomische Resultat war im einen Falle (24) befriedigend, im anderen (25) gut.

Fall 23. G. 30 J. alt, Bautechniker, gab keine Angaben über den Unfall.

Die linke Hand zeigt über dem ganzen Handrücken eine starke weiche Schwellung. Ueber dem Metacarpus III und IV ist die Schwellung besonders ausgesprochen. Aus der unteren Hälfte des Handrückens lassen sich die dislozierten Spitzen Fragmente palpieren. Das Röntgenbild zeigt eine lange schräge Fractur des Metacarpus III und IV mit beträchtlicher Dislokation ad latus.

Therapie: Lagerung der linken Hand auf eine Plantarschiene. Nach 3 Tagen wurde die Operation vorgenommen: Schnitt im 3. Interstitium; die Sehnen wurden mit Haken bei Seite geschoben; die Knochenfragmente des 3. Metacarpus wurden freigelegt. Dann wurde ein Aluminium-Bronzedraht um die schrägen Enden der beiden Fragmente geschlungen und durch Zuschnüren desselben die Annäherung der Fragmente versucht, sie gelang doch ziemlich unvollkommen. Das gleiche wurde mit dem 4. Metacarpus versucht. Hautnaht mit Draht, Schienenverband. Nach 6 Tagen verlangte Pat. nach Hause und wurde deshalb seinem Hausarzt zur Weiterbehandlung übergeben.

Fall 24. S. 30 J. alt, Landwirt, fiel am 9. X. 07 vom ersten Stock auf das Trottoir.

An der rechten grossen Zehe, an ihrem Ballen befindet sich eine tiefe ca. 3 cm lange klaffende Wunde; auf dem Vorderfuss dorsal befindet sich eine fluctuierende Schwellung. Das Röntgenbild ergibt eine quere Fraktur des 2. und 3. Metatarsus am distalen Ende mit Dislokation der Köpfchen nach aussen und eine schräge Fraktur des 4. Metatarsus an der Basis.

Diagnose: 1. Vulnus pedis dextri.
2. Fract. metacarpus II, III, IV in complic. dex.

Zu Vulnus pedis: Debridement, Hautnaht mit Draht.

Zur Fractur: Am zweiten Tage — Operation: Längsschnitt über dem 2. Matatarsus. Man kommt auf den Knochen und versucht die Fragmente zu reponieren, es gelingt, doch haben die Fragmente die Neigung zur Verschiebung. Es wurden die Enden der Knochenfragmente ineinander verhackt. Es besteht noch eine leichte Dislokation ad peripheriam, welche sich unvollkommen ausgleichen lässt. Um zum 3. Metatarsus zu gelangen, erweitert man die Wunde durch einen queren Schnitt nach aussen, hier findet man die gleichen Verhältnisse und Schwierigkeiten. Hautnaht mit Draht, Stärkeverband auf eine Schiene. 3 ½ Wochen nach der Operation — Gipsstiefel zum Herumgehen.

Nach 5 ½ Wochen — Austritt. Die Stellung der Fragmente ist gut; Der Fussrücken und das Fussgelenk sind etwas oedematös. Gang ist noch hinkend.

Fall 25. F. 22 J. alt, Bereiter, erhielt am 17. VIII. 07 von einem Pferde einen Hufschlag ins Gesicht, fiel zu Boden und war einige Minuten bewusstlos.

Status beim Eintritt: die Wunde am Kinn; die Fraktur des Unterkiefers Das Röntgenbild ergiebt eine quere Fraktur der Diaphyse des 5. Metacarpus,

Therapie: Debridement und Naht der Wunde am Kinn. Blutige Reposition der Metatarsusfraktur. Die Fragmente wurden nach Freilegung der Frakturstelle ineinander verhackt (ohne Knochennaht). 6 Tage nach der Operation verlangte Pat. nach Hause. Die Stellung der Fragmente im Röntgenbild ist sehr gut.

Zum Schluss erfülle ich die angenehme Pflicht, meinem hochverehrten Lehrer Herrn *Prof. Dr. Wilms* für die gütige Ueberlassung des Krankenmaterials und mannigfachen Unterstützungen meinen aufrichtigen Dank auszusprechen.

Literaturverzeichnis.

1. **Schlange**. Archiv f. Klin. Chir. Bd. 81.

2. **Bruns.** Beiträge Bd. XXIX. Ueber die Behandlung irreponibler Frakturen.

3. **Hildebrandt.** I. S. 297.

4. **Archiv f. Klin. Chir.** Bd 76.

5. **Hildebrandt** XII. S. 313.

6. **Bruns.** Beiträge Bd. XXIX. Ueber die Entstehung und Behandlung Epiphysenlösung am oberen Ende des Humerus.

7. **Hildebrandt** I. S. 297.

8. **Th. Kocher.** Beiträge zur Kenntnis einiger praktisch wichtigen Frakturformen.

9. **Deutsche Zeitschr. f. Chir.** Bd. 60.

10. **Zeitschr. f. orthop. Chir.** Bd. 12.

11. **Archiv f. Klin. Chir. 1908.** Heft III. u. IV.

12. **Hoffa.** Lehrbuch der Fracturen und Luxationen.

13. **Archiv f. Klin Chir.** Bd. 77.

14. **Bresike.** Lehrbuch der Anatomie.

15. **Deutsche Zeitschrift f. Chir.** Bd. 83.

16. dito „ 38.

17. dito „ 42.

18. dito „ 73.

19. dito „ 44.

20. **Centralblatt f. Chir. 1903.**

21. **Annals of surgery 1893.**

22. **Revista de chirurgie 1898 Bukarest.** Journ. II.

23. **Centralbl. f. Chir. 1893.**

24. dito **1900.**

25. **Deutsche Klinik 1855.**

26. **Annals of surgery 1898.**

27. **Doizy-Thèse de Paris 1894.**

28. **Potasca Presse méd. 1899.**

29. **Centralbl. f. Chir. 1894.**
30. **Lejars.** Dringliche Operationen.
31. **Centralbl. f. Chir. 1902.**
32. **Revue de Chir. 1892.**
33. **Centralbl. f. Chir. 1880.** S. 385.
34. **Glasow.** Med. Journ. 1878. Juli.
35. **Archiv f. Klin. Chir.** Bd. 26.
36. **Centralbl. f. Chir. 1886.**
37. **Rev. de Chir. 1899.** Nr. 10.
38. **Deutsche Zeitschr. f. Chir.** Bd. 56.
39. **Correspondenzbl. f. schweiz. Aerzte 1903/04.**
40. **Wiener Klin. Wochenschrift 1904.** Nr. 23.
41. **Deutsche Zeitschr. f. Chir.** Bd. 27.

Fig. 1

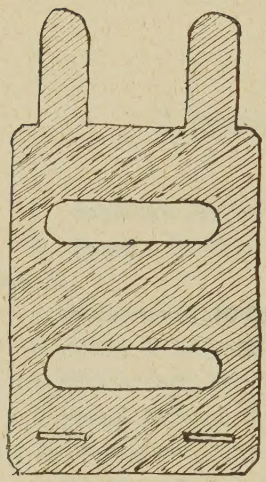

Fig. 2

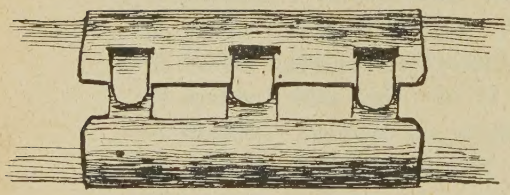

Fig. 3



Fig. 4

Fig. 4 Act. 1

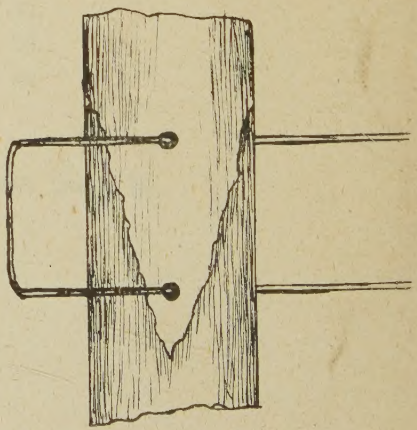

Fig. 5 Act. 2

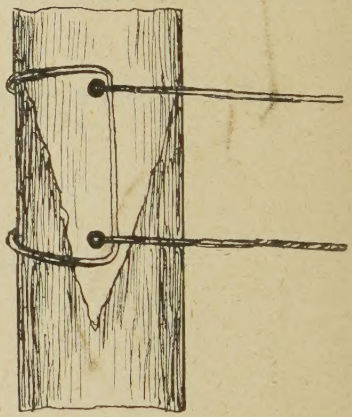
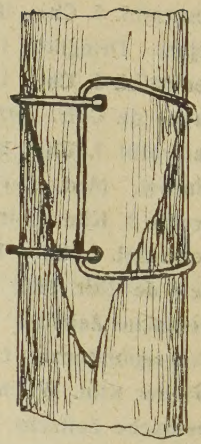
Fig. 6. Act. 3